UNIVERSITE CLAUDE-BERNARD - LYON
- MEDECINE -
U. E. R. LYON-NORD

Année 1977 - N° 14

MANIFESTATIONS RENALES DES ANGEITES NECROSANTES.

Etude de 25 cas anatomo-cliniques, déductions étiopathogéniques.

THESE

présentée
à l'Université Claude-Bernard - LYON
et soutenue publiquement le 10 Janvier 1977
pour obtenir le grade de Docteur en Médecine
par

Jean Marie FAIVRE
né le 12 Juin 1948
au PERREUX (Val-de-Marne)

UNIVERSITE CLAUDE-BERNARD - LYON

- MEDECINE -

U. E. R. LYON-NORD

Année 1977 - N°

MANIFESTATIONS RENALES DES ANGEITES NECROSANTES,

Etude de 26 cas anatomo-cliniques, déductions étiopathogéniques.

THESE

présentée

à l'Université Claude-Bernard - LYON

et soutenue publiquement le 10 Janvier 1977

pour obtenir le grade de Docteur en Médecine

par

Jean Marie FAIVRE

né le 12 Juin 1948

au PERREUX (Val-de-Marne)

UNIVERSITE CLAUDE-BERNARD - LYON
- MEDECINE -
U. E. R. LYON-NORD

Année 1977 - N°

MANIFESTATIONS RENALES DES ANGEITES NECROSANTES.

Etude de 25 cas anatomo-cliniques, déductions étiopathogéniques.

THESE

présentée

à l'Université Claude-Bernard - LYON

et soutenue publiquement le 10 Janvier 1977

pour obtenir le grade de Docteur en Médecine

par

Jean Marie FAIVRE

né le 12 Juin 1948

au PERREUX (Val-de-Marne)

UNIV.
LEIDEN
BIBL.

UNIVERSITE CLAUDE BERNARD LYON I.

Président de l'Université : Mr. le Pr. D. GERMAIN.
Premier Vice-Président : Mr. le Pr. E. ELBAZ.
Deuxième Vice-Président :
Troisième Vice-Président :

Secrétaire Général : Mr. J. RAMBAUD.

UNITES d'ENSEIGNEMENT et de RECHERCHE de l'UNIVERSITE.

Médecine- GRANGE-BLANCHE : Directeur: Docteur SALLE (M.C.A.)
ALEXIS-CARREL : Directeur: Mr. le Pr. C. GIROD.
SUD-OUEST : Directeur: Mr. le Pr. J.M. ROBERT.
LYON-NORD : Directeur: Mr. le Pr. J.P. GARIN.
Directeur Honoraire: Mr. le Pr. A. BERTOYE.

Biologie Humaine : Directeur: Mr. le Pr. J.C. CZYBA.
Techniques de Réadaptation: Directeur: Mr. le Pr. A. MORGON (M.C.A.).
Sciences Pharmaceutiques : Directeur: Mr. le Pr. L. ODDOUX.
Sciences Odontologiques : Directeur: Mr. le Pr. R. VINCENT.
Institut Régional d'Education Physique et Sportive:
Président du Conseil de l'U.E.R.:Mr.R. GUILLET, Pr. d'E.P.S.
Directeur:Mr.A.MILLON.
Mathématiques : Directeur: Mr. le Pr. H. BUCHWALTER.
Physique : Directeur: Mr. le Pr. R. UZAN.
Chimie et Biochimie : Directeur: Mr. le Pr. J. HUET.
Sciences de la Nature : Directeur: Mr. le Pr. J. BRUN.
Sciences Physiologiques : Directeur: Mr. R. FONTANGES (M.C.A.).
Institut Universitaire de Technologie n°1: Directeur: Mr. le Pr. B. POUYET.
Institut Universitaire de Technologie n°2: Directeur: Mr. J. GALLET, Directeur E.N.S.A.M.

Observatoire de LYON : Mr. le Pr. J.H. BIGAY.
Physique Nucléaire : Directeur: Mr. le Pr. A. SARAZIN.
Mécanique : Directeur: Mr. le Pr. MATHIEU.

UNIVERSITE CLAUDE BERNARD LYON I.

Président de l'Université : Mr. le Pr. D. GERMAIN.
Premier Vice-Président : Mr. le Pr. E. ZILBAT.
Deuxième Vice-Président :
Troisième Vice-Président :

Secrétaire Général : Mr. J. RAMBAUD.

UNITES d'ENSEIGNEMENT et de RECHERCHE de l'UNIVERSITE.

Médecine- CHARPY-BLANCHON : Directeur: Doyen SALIN (M.C.A.)
AUBRY-CARREL : Directeur Mr. le Pr. C. GIRBD.
SUD-OUEST : Directeur Mr. le Pr. L.M. ROZANET.
LYON-NORD : Directeur Mr. le Pr. J.F. CARIN.
Directeur Secrétaire: Mr. le Pr. A. BERTOYE.

Biologie Humaine : Directeur Mr. le Pr. J.C. CITEA.
Techniques de Réadaptation: Directeur Mr. le Pr. A. MOSSOCH (M.C.A.).
Sciences Pharmaceutiques : Directeur Mr. le Pr. L. GODDON.
Sciences Odontologiques : Directeur: Mr. le Pr. R. VIMCENT.
Institut Régional d'Education Physique et Sportive:
Président du Conseil de l'U.E.R.:Mr.R. BUILLET.
Directeur:Mr.A.MILLON. Pr. d'E.P.S.

Mathématiques : Directeur: Mr. le Pr. H. BUCHMALTER.
Physique : Directeur: Mr. le Pr. R. DIAR.
Chimie du Minerais : Directeur Mr. le Pr. J. MOST.
Sciences de la Nature : Directeur: Mr. le Pr. J. BRUN.
Sciences Physiologiques : Directeur: Mr. R. PONTAMBEE (M.C.A.).
Institut Universitaire de Technologie n°1: Directeur: Mr. le Pr. S. POUYET.
Institut Universitaire de Technologie n°2: Directeur: Mr. J. BALLET, Directeur E.N.S.A.M.

Observatoire de LYON : Mr. le Pr. J.H. BIDAY.
Physique Nucléaire : Directeur: Mr. le Pr. A. SARAZIN.
Mécanique : Directeur: Mr. le Pr. MATHIEU.

Examinateurs de la Thèse:

Président: Monsieur le Professeur J. TRAEGER.

Assesseurs: Madame le Professeur Agrégé A. PINET.
Monsieur le Professeur Agrégé P.Y. ZECH.
Monsieur le Professeur Agrégé F. BERTHOUX.
Monsieur le Professeur Agrégé G. RIFLE.

" La mouche s'assit sur l'essieu du chariot et dit: "Quelle poussière je soulève!... " "

ESOPE.

Ce travail est dédié au Centre Néphrologique des Hospices Civils de LYON:

A ceux qui sous l'impulsion de Mr. le Pr. TRAEGER oeuvrèrent à sa création sur l'Antique colline,

A ceux qui animent l'actuel Pavillon P,

A ceux qui se dévouent, chaque jour, au service de malades difficiles.

INTRODUCTION HISTORIQUE.

" Ce qui importe dans l'histoire des sciences, ce n'est pas l'évolution des faits, mais celle des idées."
-Cl. BERNARD. Introduction à la Médecine expérimentale.

L'Histoire officielle de la Périartérite Noueuse s'ouvre, en I866, sur la publication de KUSSMAUL et MAIER.

Si des rapports antérieurs semblent incontestablement concerner d'authentiques P.A.N. (ROKITANSKY, I852), la "parenté" des deux pathologistes allemands ne nous semble pas usurpée. Le rapport d'autopsie de Karl SEUFARTH, compagnon tailleur, reste un modèle, sinon de concision scientifique, du moins d'une littérature médicale richement descriptive, aujourd'hui disparue:

> ".... Les muscles des membres sectionnés, nous découvrimes de nombreuses petites tumeurs blanchâtres de la grosseur des graines de pavot et de chanvre.... dans lesquelles, ils (Pr. MANZ & Pr. ECKER) reconnurent des épaississements anévrysmatiques de rameaux artériels..... Ces épaississements particuliers, de forme nodulaire, touchent d'innombrables artères de même calibre ou de calibre inférieur à l'artère hépatique.... Il nous semble justifié de décrire la maladie artérielle qui nous intéresse ici, sous le terme abrégé de PERIARTERITE NOUEUSE...."

A la suite de ce rapport et jusque vers I900, la maladie reconnue uniquement sur des critères anatomiques, macroscopiques, reste une rareté (246, 299, 5I7, 797).

Après I900, les progrès des études histologiques autorisent à porter le diagnostic de P.A.N., en l'absence même des lésions artérielles anévrysmales (42I, 529). Il faut cependant attendre ARKIN, en I930, pour rencontrer une étude anatomo-pathologique des stades évolutifs, qui soit réellement exhaustive (I8).

FERRARI, en I903, introduit le terme de POLYARTERITE qui permet d'insister sur l'atteinte des trois tuniques; cette dénomination, reprise par DICKSON en I908 dans la première observation de langue anglaise, continuera à prédominer dans la littérature anglo-saxonne.

MONCKEBERG (I905) publie un cas de P.A.N. avec lésions pulmonaires, association qui restera unique jusqu'au rapport d'OPHULS (I922).

Les premières tentatives d'explications étiopathogéniques restent hésitantes entre l'idée d'une fragilité vasculaire constitutionnelle (246), le rôle de facteurs pressionnels éventuels (5I7) et l'action d'un agent toxi-infectieux bien hypothétique(439, 467).

Une nouvelle période débute vers I925 , lorsque GRUBER (306) évoque un lien de causalité entre P.A.N. et hypersensibilité, notion développée dans une série d'études menées par l'école physio-pathologique allemande (4I9, 500, 5I5).

Dans le même temps, les rapports se multiplient dont celui de R. DEBRE (Ier cas français.... en I928), et BOYD recense, en I938, 395 cas publiés dans la littérature mondiale (89-I).

Les travaux de CLARK et KAPLAN (I4I) concernent les relations entre P.A.N. et Maladie sérique, ceux de RICH et GREGORY sont leur équivalent expérimental (630, 636).

SMITH et ZEEK (7I3) persévèrent, comme beaucoup (455, 533), dans la même voie, mais insistent sur l'importance des protocoles hypertensifs qui leur paraissent fournir un modèle plus proche de la pathologie humaine (7I4). Cette opinion les conduit à regrouper les formes " allergiques " sous le vocable de: "Angéite d'hypersensibilité"(840), et par suite, à créer le terme générique d' ANGETTE NECROSANTE (84I, 842).

L'élargissement du concept de P.A.N.-maladie-, à celui d'ANGEITE NECROSANTE -syndrome-, conduit naturellement à la recherche d'un démembrement nosologique, caractéristique de travaux contemporains.

L'isolement de l'Angéite granulomateuse par WEGENER en I936 (807, 808),relevait déjà d'une telle optique, mais sa description sombra dans l'oubli pendant vingt ans!

CHURG et STRAUSS, en I95I, (I36) isolent la granulomatose allergique, et ultérieurement, ROSE et SPENCER (65I) fondent leur propre classification sur l'absence ou la présence de manifestations pulmonaires.

Parallèlement, dermatologues (449) et pneumologues (456) oeuvrent à la reconnaissance et à l'illustration des formes cutanées et pulmonaires.

En fait, les voies d'avenir sont tracées par les travaux étiopathogéniques, dont l'intérêt est relancé après la mise en évidence de périartérites spécifiquement associées à l'Antigène Australia: TREPO, I970 (766), GOCKE, I970 (288).

A leur suite, les hypothèses physiopathologiques se précisent et permettent d'incriminer, avec une probabilité raisonnable, une pathogénie du type: "maladie à dépôts d'immuns-complexes" (768).

Parmi cette littérature extensive, les manifestations rénales prennent place dès la description princeps (435).

Elles sont signalées de façon assez constante, dans les grandes séries où leur fréquence anatomique est généralement estimée à 70-80% (I8, 306, 620, 326).

Il faut cependant attendre I948 pour trouver une étude synthétique du problème que, DAVSON, BALL et PLATT résolvent en opposant les formes "macroscopiques" (P.A.N. classiques) aux formes "microscopiques" caractérisées par leur atteinte glomérulaire (I77).

En France, ces travaux sont repris et illustrés par Madame HABIB, dix ans plus tard (3I2). La même école rapporte, en I966, une série purement néphrologique de 25 cas, regroupés sous l'appellation de:

" formes rénales majeures" de la maladie (KLEINKNECHT, 415).
HARRISON, aux Etats-Unis, souligne l'importance des atteintes glomérulaires dans la genèse des tableaux d'I.R.A., révélateurs de la maladie (328).

Cependant, tous ces travaux n'échappent pas à une critique méthodologique commune, concernant l'absence d'une classification nosologique préalable, qui soit capable de s'appliquer à l'analyse des dossiers cliniques.

Une telle lacune rend à priori hasardeuse, toute généralisation relative aux mécanismes, aussi bien que toute évaluation du pronostic.

Par ailleurs, les progrès physiopathologiques actuels, largement orientés sur l'observation des phénomènes immunitaires, nous semblent privilégier, de ce point de vue, une étude centrée sur le rein, organe "choc" électif de telles réactions immunopathologiques.

Ces dernières considérations nous paraissent suffisantes à justifier et orienter ce travail, étayé par l'étude d'une série originale de 25 cas anatomo-cliniques, observés en milieu néphrologique.

CHAPITRE I.

BASES ANATOMO-CLINIQUES DU SYNDROME d'ANGEITE NECROSANTE.

I- Définition.

2- Nosologie.
- F. systémiques.
- F. localisées.
- F. secondaires.

3- Etude étiologique.

4- Bases anatomopathologiques.

5- Rappel des principaux signes cliniques.

I- DEFINITION.

Le terme d'"Angéïte Nécrosante" (A.N.) désigne une image histopathologique artérielle, associant deux aspects morphologiques:

- la nécrose fibrinoïde, qui s'étend de l'intima à la média interne.
- le granulome inflammatoire, qui prédomine au niveau de l'adventice.

Le syndrome d'Angéïte Nécrosante rassemble les différentes entités pathologiques comportant cette lésion élémentaire.

L'usage élimine de ce cadre les lésions vasculaires infectieuses (germes in situ), ou manifestement satellites d'un foyer inflammatoire.

Cette définition qui apporte au clinicien la rigueur d'une base histologique, nous semble la meilleure, en l'absence de critères étiopathogéniques plus solides.
Son caractère, trop peu limitatif, impose, cependant, l'établissement et le respect d'une classification nosologique précise.

II- NOSOLOGIE.

A) Présentation, Tableau nosologique.

Les premiers essais nosologiques, rendus nécessaires par l'élargissement du cadre pathologique des P.A.N., mettent en valeur les travaux de P. ZEEK et coll. (Fig.I) (840, 842).
Leur travail, largement basé sur la recherche des corrélations physiopathologiques, représente la première tentative fructueuse de classification.
Dans le même temps, DAVSON oppose, sur des critères histologiques, les formes " microscopiques " aux"atteintes macroscopiques" (I77); un peu plus tard, ROSE et SPENCER, se fondent sur la présence et le type d'une atteinte pulmonaire (65I). ALARCON-SEGOVIA (Fig.2) (6), après CHURG et STRAUSS (I36), utilise la fréquence des lésions granulomateuses associées.

Ces différentes classifications, basées sur la prééminence d'un seul facteur, souffrent d'une volonté de schématisation abusive.

En l'absence de critères étiopathogéniques décisifs, l'élaboration d'une nosologie doit tenir compte des aspects anatomiques, cliniques, évolutifs et étiologiques les plus importants.
Nous inspirant de la classification des glomérulopathies humaines, nous proposons, dans le tableau 2, une base de travail qui rejoint certaines publications récentes (WIGLEY. Fig.3) (820).

Les faits pathologiques sont donc regroupés en trois rubriques individualisant:

I) les formes systémiques apparemment primitives.
2) les formes focalisées.
3) les formes associées, dites encore "secondaires"car apparaissant à l'arrière plan d'une pathologie bien définie.

Le texte qui suit a pour but de justifier et d'illustrer cette classification, en insistant sur les maladies dont nous reparlerons peu, dans les chapitres suivants.

FIG. I- CLASSIFICATION DES ANGEITES NECROSANTES SUIVANT ZEEK (1953).

I Hypersensitivity angiitis.

II Allergic granulomatous angiitis.

III Rheumatic arteritis.

IV Periarteritis nodosa.

V Temporal arteritis.

FIG. 2 CLASSIFICATION d'ALLARCON-SEGOVIA: LES LESIONS LES PLUS NECROSANTES SONT A GAUCHE, LES SYNDROMES GRANULOMATEUX SUR LA DROITE. (1964).

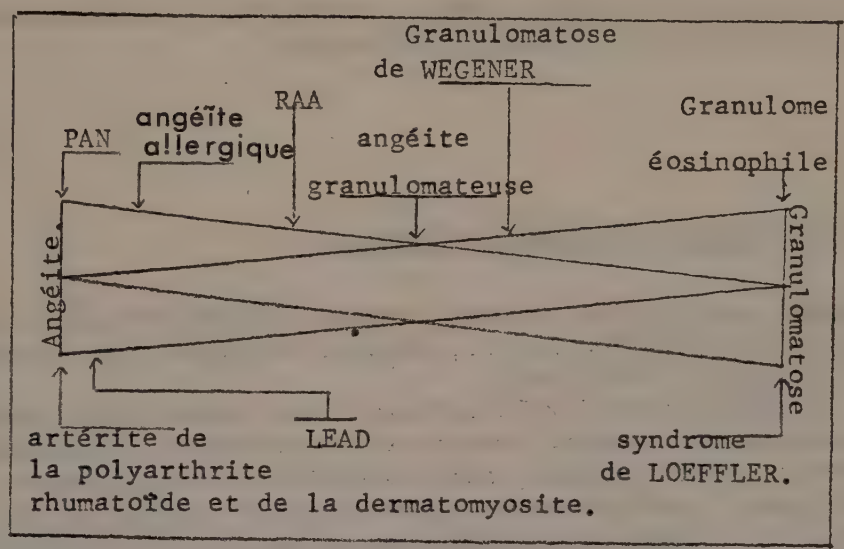

FIG. 3- CLASSIFICATION ETABLIE PAR WIGLEY. (1970).

I Arteritis (Necrotizing Angiitis).
= Acute Polyarteritis (Hypersensitivity angiitis).
= Chronic Polyarteritis Nodosa (Periarteritis Nodosa).

II Variants of Polyarteritis:
= WEGENER's Granulomatosis- Midline Granuloma.
= Allergic Granulomatosis (CHURG & STRAUSS, 1952).

III Other forms of Arteritis:
= Temporal Arteritis.
= TAKAYASU's Disease.

IV Arteritis in other Diseases:
= Rheumatic Fever.
= Rheumatoïd Arthritis.
= Systemic Lupus Erythematosus.
= Systemic Sclerosis.

TABLEAU 1: EVOLUTION DES CONCEPTIONS NOSOLOGIQUES.

I- FORMES SYSTEMIQUES.

1) PERIARTERITE NOUEUSE "classique". (ou F. chronique).

2) PERIARTERITE AIGUE. (ou F. "microscopique").

3) ANGEITE GRANULOMATEUSE DE WEGENER.

4) ANGEITE GRANULOMATEUSE ALLERGIQUE. (ou Syndrome de CHURG&STRAUSS)

II- FORMES LOCALISEES.

1) F. CUTANEES.

- F. cutanées pures: type GOUGEROT.
- F. cutanéo-viscérales ou Vascularite systémique allergique.

2) F. PULMONAIRES.

- WEGENER: F. limitée.
- Angéites granulomateuses apparentées: (456) (F. lymphomatoïdes, F. bronchocentrique, F. sarcoïdosique)
- Syndrome d'HARKAVY.
- Formes secondaires à une H.T.A. pulmonaire.

3) SYNDROMES CARDIOAORTIQUES.

- Endocardites fibroblastiques: avec ou sans éosinophilie.
- Syndromes de la crosse aortique: maladie de TAKAYUSHU.

4) F. NEUROLOGIQUES.

- à expression vasculaire prédominante: maladie de HORTON.
- à expression neurologique: Leucoencéphalite de HURST.(IOI)

5) AUTRES FORMES REGIONALES:

- appendiculaires (608), mésentériques (après cure de coarctation aortique), vésiculaires (80), F. limitées au tractus génital (I7), F. prostatiques (4I5), F. rénales (pyélonéphrites) (32I).

III- FORMES SECONDAIRES. (ou Angéites nécrosantes, dites "associées").

1) GROUPE DES "MALADIES DU COLLAGENE".

- L.E.A.D.
- Polyarthrite rhumatoïde.
- Sclérodermie.
- Dermatomyosites.
- R.A.A.

2) GROUPE DES MALADIES RENALES.

- G.N. chroniques primitives.
- Néphroangiosclérose maligne.
- GOODPASTURE.

3) AUTRES ASSOCIATIONS paraissant significatives.

- Syndrome de SJOEGREN (3II, 54I, 248), maladie périodique (20I, 52), Fibroses rétropéritonéales (758, 626), Dysglobulinémies (4I5, 7II, 735), Amylose (4I5), Sarcoïdose (84I), R.C.U.H. (692)

TABLEAU 2- Nosologie des Angéites nécrosantes. (Les références sont limitées aux associations rares qui ne seront pas reprises dans la texte.)

B) Les Angéïtes Nécrosantes systémiques.

Elles rassemblent les maladies générales, apparemment primitives, et forment le groupe dont l'individualité est la moins contestée. La Périartérite Noueuse, bénéficiant des privilèges de l'âge, de la fréquence et de la notoriété, a cependant retardé l'individualisation des syndromes apparentés: Angéïtes aiguës, WEGENER, granulomatose allergique.

I) La Périartérite Noueuse.

Elle est l'entité pathologique la mieux définie. Mais le terme de P.A.N., trop galvaudé par le passé, doit être réservé, stricto sensu, au tableau anatomo-clinique décrit par KUSSMAUL et MAIER (435). Il s'agit donc, d'une Angéïte Nécrosante systémique touchant les artères de moyen calibre, suivant une topographie segmentaire, conditionnée par l'effet des forces hydrodynamiques. L'évolution anatomique est assez stéréotypée, mais, lésions inflammatoires et scléreuses coexistent souvent sur un même prélèvement (I8). La cicatrisation histologique des lésions artérielles est source de thromboses et d'infarcissements; elle peut également se compliquer de lésions anévrysmales dont l'aspect nodulaire justifie l'appellation de formes macroscopiques. (I77).

Le tableau clinique est celui d'une maladie générale, fébrile, algique, caractérisée par la fréquence des atteintes névritiques et la richesse, plus ou moins grande, des manifestations focales.

L'évolution, chronique, se fait par poussées successives, vers l'aggravation : l'apparition de signes rénaux, d'une hypertension, marquent souvent l'entrée dans la phase terminale.

Le virus de l'Hépatite B semble directement responsable de I0% à 30% des cas de Périartérite Noueuse. Cette acquisition fondamentale, découlant des travaux de GOCKE (288) et de TREPO (766), éclaire d'un jour nouveau les problèmes étiopathogéniques, et laisse entrevoir un démembrement, plus rationnel des Syndromes d'Angéïte Nécrosante.(767)

2) Le terme de Périartérite aiguë,

déjà employé par HAMBURGER (32I), WIGLEY (820), SERGENT (69I)..... nous semble tout indiqué pour désigner un groupe pathologique, dont l'évolution FULMINANTE est le seul critère indiscutable qui le différencie constamment de celui des P.A.N. classiques.

Les cas cliniques, ainsi rassemblés, sont souvent désignés sous le vocable d'ANGEITE d'HYPERSENSIBILITE , créé par P. ZEEK (840).
Cette querelle de terminologie recouvre, en fait, un problème de fond dont la méconnaissance explique certaines confusions cliniques. La justification de notre position ne nous paraît donc pas superflue.

Le terme d'Angéïte d'Hypersensibilité doit être rejeté dans sa signification actuelle,

car: -I. il se fonde sur une conception étiopathogénique, exceptionnellement démontrée, chez l'homme.

-2. le groupe pathologique, qu'il prétend rassembler, est en fait celui où les signes d'hypersensibilité (étiologie médicamenteuse, éruptions cutanées, hyperéosinophilie) sont à leur fréquence la plus basse (4I5 , 840).

-3. il entretient une confusion des plus regrettables avec les Angéïtes cutanées allergiques. (cf. P 10.) : affections essentiellement bénignes, que certains additionnent aux P.A.N. , comme les navets aux

aux porte-plumes, obtenant ainsi des statistiques étonnantes (cf. 290).

-4. il méconnaît la réalité clinique qui enseigne que P.A.N. et Angéïte aiguë sont, en fait, les deux extrêmes d'un même spectre pathologique (820, 691). P. ZEEK, elle-même, signale, à plusieurs reprises, que certains de ses patients atteints de P.A.N. classique, ont présenté, en phase terminale, des poussées évolutives revêtant l'aspect d'une Angéïte d'Hypersensibilité (840).

Nous désignerons donc, sous le nom de Périartérite aiguë, un processus angéïtique, généralisé, particulièrement inflammatoire et nécrosant, dont l'évolution, rapidement défavorable, entraîne la mort en quelques semaines.

La maladie touche les petites artères mais s'étend aux capillaires et aux veinules, ce qui peut justifier l'appellation de forme microscopique(177).

Sans perdre le caractère segmentaire, constaté dans la forme chronique, la topographie lésionnelle n'obéit plus aux mêmes lois hydrodynamiques, et par suite, ne respecte pas le lit vasculaire pulmonaire (840).

L'extension des phénomènes nécrotiques inflammatoires se traduit par la survenue de thromboses extensives distales,et par l'apparition de lésions extra-vasculaires: foyers de nécrose éosinophile, plages granulomateuses polymorphes.

L'histoire clinique est celle d'une Périartérite, rapidement évolutive, bientôt écourtée par l'apparition d'une Glomérulo-néphrite subaiguë maligne qui fait le pronostic, à brève échéance (177).

Beaucoup plus qu'une éventuelle allergie médicamenteuse (631), certains syndromes post-streptococciques s'avèrent capables de réaliser une telle symptomatologie (249).

3) Avec le Syndrome de WEGENER

nous quittons le domaine des A.N. pures, tout en restant dans celui des maladies générales. L'Angéïte granulomateuse a été parfaitement définie par son "inventeur" (807, 808) avant de tomber dans l'oubli pendant près de quinze ans. Sa redécouverte n'explique qu'en partie l'augmentation actuelle de fréquence, qui la place au tout premier rang, des syndromes d'Angéïte Nécrosante (801, 749). Son évolution anatomique stéréotypée l'individualise parfaitement:

(122, 293, 801, 381, 229)

- la maladie débute par un granulome localisé aux voies aériennes supérieures, dont l'évolution se fera ultérieurement vers une nécrose ulcérative et mutilante.
- Cette atteinte peut cependant manquer et la maladie se révèlera, alors, au stade de l'Angéïte granulomateuse pulmonaire: étape obligatoire de la maladie. A cette période, les images infiltratives ou cavitaires évoquent encore trop souvent la pathologie tuberculeuse.
- La phase de dissémination angéïtique précède de peu l'atteinte rénale, caractérisée par son aspect nécrosant et focal.

Au plan microscopique, l'Angéïte tend à toucher les petits vaisseaux (veines et capillaires compris) (293). Nous n'insisterons pas sur les lésions associées: granulome à cellules géantes, nécrose interstitielle, qui font l'originalité histologique du syndrome (808). La répartition est ubiquitaire et touche particulièrement l'arbre vasculaire pulmonaire.

L'évolution, classiquement sévère, dans les mois suivants les premiers signes d'atteinte rénale a incontestablement bénéficié de l'apport des immunosuppresseurs (382). C'est, là encore, un point original qui achève de singulariser cette curieuse maladie dont l'étiologie reste mystérieuse (698, 833).

4) LE Granulome Allergique de CHURG et STRAUSS (135, 136)

reste l'entité la plus méconnue du médecin interniste car elle se rencontre essentiellement en milieu pneumologique.

La maladie débute généralement comme un asthme grave (829) et les pneumopathies infiltratives loeffleriennes précèdent souvent la phase de dissémination angéïtique de plusieurs années (724).

Les lésions histopathologiques associent:
- une Angéïte granulomateuse touchant électivement la sphère pulmonaire.
- une Angéïte nécrosante diffuse s'étendant aux capillaires et aux veines, mais ne respectant pas les artères moyennes de type musculaire: ce dernier caractère tend à la rapprocher de la P.A.N. classique.
- une efflorescence de granulomes à éosinophiles envahissant largement les tissus interstitiels (840).

L'hyperéosinophilie est en fait le trait le plus caractéristique de la maladie: elle atteint des chiffres de 10.000 à 40.000éléments/mm3 (128).
Cette éosinophilie,véritablement pseudo-leucémique,a donné naissance au concept de "collagénose disséminée éosinophilique" (222). Ce terme imprécis compliquant une terminologie déjà confuse, peut être oublié sans trop d'inconvénients.

Les facteurs étio-pathogéniques sont, en grande partie, ceux de la maladie asthmatique (724).

Le processus pathologique s'avérant très cortico-sensible, l'évolution des Granulomatoses allergiques peut se prolonger sur plusieurs années.

C) Les formes localisées.

Un certain nombre d'affections possédant la lésion histologique élémentaire d'A.N. restent,temporairement ou définitivement, localisées à un territoire de l'organisme.
Reconnaître ce fait ne peut que faciliter l'analyse clinique des dossiers.
Par ailleurs, l'étude de ce chapitre permet de cerner les véritables problèmes,qui sont le pourquoi de cette localisation mais aussi le mécanisme des généralisations secondaires.

I) Les Angéïtes cutanées (449, 476, 664, 830).

Les A.N. à localisation cutanée posent de redoutables problèmes diagnostiques et pronostics. On peut schématiquement individualiser deux tableaux.

C.I.a) Les formes cutanées pures:

Si le type en est la maladie trisymptomatique de GOUGEROT (1933), leur description clinique échappe à toute systématisation: purpura inflammatoire, éruption nodulaire, érythème polymorphe, plages urticariennes, éléments bulbeux et nécrotiques s'intriquent ou se succèdent (449).
L'étude histologique permet d'insister sur l'atteinte des plans cutanés superficiels (664).

C.I.b) Les formes cutanéo-viscérales:

D'autonomie discutée par rapport à la P.A.N., elles ont reçu des dénominations multiples: Artériolites cutanées allergiques (RUITER 664), vasculites allergiques systémiques (Mc COMBS 476), syndromes cutanéo-viscéraux d'A.N. (WINKELMAN 830), etc....

Ces termes s'appliquent à l'association d'une vascularite cutanée, et d'une ou plusieurs localisations viscérales profondes, dont les plus fréquentes sont rénales et/ou neurologiques (I64, 476).

L'aspect clinique reste cependant rassurant: conservation de l'état général, V.S. basse et surtout, évolution rapide vers la deffervescence, les rechutes restant possibles.

Les caractères étiologiques achèvent l'individualisation de ces formes: fréquence chez l'enfant, importance des facteurs médicamenteux et streptococciques dans le déclenchement des poussées (BORRIE) (Mc COMBS).

Les constatations histologiques cutanées sont assez comparables aux lésions rencontrées dans les vascularites nodulaires. Arguant d'une similitude clinique frappante, certains intègrent à ce groupe le purpura rhumatoïde. Son aspect histologique, décrit comme une capillarite polymorphe hémorragique, n'est cependant pas, aux yeux des puristes, une véritable image d'Angéite Nécrosante. Les atteintes profondes sont généralement de type microscopique, touchant artérioles et veinules. La Glomérulo-néphrite, lorsqu'elle existe, est du type G.N. nécrosante et focale, peu ou pas proliférative (476, 480).

Un tel cadre, rejeté par certains (449), nous semble important à conserver sur un plan pratique; il ne doit pas nous empêcher d'insister sur l'absence de tout critère décisif, permettant de prévoir le potentiel évolutif lointain de ces formes cliniques. Quelques publications insistent sur la possibilité d'une généralisation secondaire, parfois très tardive, en tableau de P.A.N. "maligne": après douze ans d'évolution, dans le cas de ROTHSTEIN!(657).

En la matière, tout reste possible, puisque aucun aspect histologique cutané ne permet d'éliminer, avec certitude, une manifestation cutanée de Périartérite Noueuse (449).

La question est tournée habilement par certains qui parlent des formes cutanées de la P.A.N., formes dont l'évolution serait particulièrement chronique, voire favorable (664). Cette attitude casuistique n'ajoute rien, en fait, à la résolution des problèmes pratiques!

C.I2) Les Formes Pulmonaires.

Les A.N. pulmonaires correspondent, le plus souvent, aux formes localisées des Syndromes de WEGENER ou des Granulomatoses allergiques.
Leur existence soulève le problème, initialement insoluble, de leur pronostic lointain.

C.2.a) Les formes pulmonaires du WEGENER

ont été reconnues par CARRINGTON (I22) qui distingue les formes pulmonaires pures des formes pulmonaires prédominantes. Les difficultés diagnostiques sont maximales, et la mort peut survenir par généralisation secondaire ou, du seul fait des lésions respiratoires.

Les travaux de LIEBOW (456) rattachent à cette entité trois types

d'Angéïtes granulomateuses pulmonaires, distinguées par l'association de lésions histologiques particulières:

I- l'Angéïte granulomateuse lymphomatoïde
2- l'Angéïte nécrosante sarcoïdosique
3- l'Angéïte granulomateuse bronchocentrique.

L'individualisation clinique reste difficile, mais l'étude des problèmes étiopathogéniques nous permettra de revenir sur ces affections.

C.2.b) Les pneumopathies Loeffleriennes de l'asthmatique

(Syndrome de HARKAVY) sont considérées par TURIAF comme de véritables formes focales d'Angéïte granulomateuse allergique (777).

C.2.c) Les A.N. pulmonaires greffées sur hypertension artérielle pulmonaire sont généralement de véritables P.A.N. focalisées au poumon, par suite du phénomène hémodynamique (cf. P 46.).

C.3.) Les Syndromes cardio-aortiques.

La structure spécifique des tissus cardio-aortiques confère à cette pathologie une expression très particulière.

C.3.a) L'Endocarde.

Il mérite, de par son origine embryologique, d'être considéré comme un tissu artériel potentiel. A ce titre, l'endocardite fibroblastique a sa place parmi les syndromes d'A.N.

L'affection décrite primitivement par LOEFFLER, en I936, (460) se caractérise par l'existence d'une fibrose endocardique extensive, parfois associée à des lésions coronariennes ou myocardiques (643). L'hyperéosinophilie, massive lorsqu'elle existe, reste inconstante; son absence caractériserait les formes vieillies de l'affection (222). Le tableau clinique est celui d'une insuffisance cardiaque, de type restrictif. Les seuls agents étiologiques reconnus sont parasitaires (589).

C.3.b) Le terme de maladie de TAKAYUSHU (347):

entité primitivement décrite au Japon, peut, en fait, s'appliquer à un syndrome dont les expressions cliniques ont reçu les dénominations les plus diverses: maladies des hommes sans pouls, artérite brachio-céphalique, syndrome de l'arc aortique, coarctation acquise de l'aorte (463).

La maladie frappe uniquement les artères de structure élastique: l'étude histologique permet d'observer la coexistence d'une nécrose touchant les fibres élastiques et musculaires, et d'un processus inflammatoire associant granulome polymorphe et fibrose cicatricielle (I6, 363, 2I).

C.4. Les Formes neurologiques.

C.4.a) L'Artérite temporale ou"maladie de HORTON" (372).

Son aspect histologique plus inflammatoire que nécrosant, s'individualise par la présence de granulomes à cellules géantes siégeant dans la média.

Cependant, les colorants de l'élastine permettent d'affirmer la rupture segmentaire de la limitante élastique interne, et la nécrose fibrinoïde est retrouvée en regard des zones les plus granulomateuses. Ces deux derniers caractères justifient donc tout à fait son classement au sein des A.N. (665, 453, 454, 322).

Les localisations systémiques de la maladie méritent d'être connues; elles conservent un tropisme pour les artères de type élastique, et constituent, en cela, un argument autorisant le rapprochement avec la maladie de TAKAYUSHU (666, 591).

C.4.b) Les Formes neurologiques pures

comportent des affections rares, mais d'un grand intérêt théorique. Leur étiologie serait de nature virale, telle la leucoencéphalite hémorragique de HURST (101).

C.5. L'individualité des autres formes focales est beaucoup plus discutable.

Il s'agit généralement de découvertes d'examen histologique, survenant à l'occasion d'une cholécystectomie (80) ou d'une appendicectomie (608). Le pathologiste devra se montrer particulièrement réservé dans ses conclusions, car si un faible pourcentage de ces atteintes focales peut correspondre à un véritable processus angéïtique, la majorité concerne des lésions satellites d'un foyer inflammatoire chronique (cf. définition).

D) Les Formes secondaires ou associées.

Ce groupe, créé par KNOWLES, ZEEK et BLANKENHORN (424), rassemble les lésions angéïtiques, plus ou moins limitées, qui viennent s'intégrer au tableau d'une maladie générale.

Le terme de secondaire ne présume en rien l'existence d'une relation causale entre l'Angéïte et cette maladie générale, dont l'étiologie reste d'ailleurs le plus souvent inconnue.

En ce sens, la "P.A.N. à Antigène Australia" n'est pas une forme secondaire, mais une A.N. systémique dont l'agent responsable est reconnu.

D.I. Angéïtes Nécrosantes et "Collagénoses".

L'idée répandue est que la P.A.N. est l'une des grandes collagénoses. En fait, le concept de COLLAGENOSE, contestable dès sa naissance (416), doit en grande partie, son succès à son imprécision-même (417). Sa définition fluctuante tend de plus en plus à regrouper des maladies générales, de nature immunologique, où la dégénérescence du tissu collagène apparaît comme un processus secondaire aux phénomènes vasculaires (538).

En ce sens, la lésion d'A.N. est bien l'un des traits caractéristiques fondamentaux de ces affections (38), et la fréquence de leur association n'est surprenante.

D.I.1) A.N. et L.E.A.D. (394, 210, 586).

Les relations entre ces deux pathologies peuvent s'ordonner en deux chapitres:

D.I.I.a) Manifestations à prédominance cutanée.

Elles apparaissent sous forme de lésions nécrotiques, ulcératives aboutissant à des gangrènes distales (209) (402). Les lésions histologiques correspondantes sont du type Angéite "microscopique".

Dans ces cas, les signes dysglobulinémiques sont souvent très marqués et la présence d'une cryoglobuline fréquente (KIRSNER, TUFFANELLI).

D.I.I.b) Manifestations viscérales.

Les cas rassemblés sous cette rubrique empruntent les traits d'une P.A.N. "macroscopique". Les artères coronaires, mésentériques, hépatiques et rénales, peuvent être touchées. Les aspects artériographiques de microanévrysmes et de thromboses font souvent porter le diagnostic de Périartérite Noueuse (BOITNOTT) (cf. notre cas n°22).(651).

Les problèmes diagnostiques se résoluent, plus par la découverte des critères biologiques spécifiques de la maladie (chute du complément, anticorps anti-A.D.N. natif), que par l'obtention d'aspects histologiques évocateurs (3I3).

D.I.2.) A.N. et Polyarthrite Rhumatoïde (I09, 723, 678, 34).

Au cours des P.R., la fréquence de la vascularite se chiffre aux alentours de I0% (SOKOLOFF) , mais atteindrait 25% dans les études autopsiques. Les vascularites surviennent sur un tableau de P.C.R. vieillie, donc souvent corticothérapée (I9, 403, 238)

Là encore, les manifestations cutanées retiennent l'attention par leur fréquence: les nodules sont quasi-constants, correspondant à des foyers de capillarite (722, 68I). Les nécroses cutanées peuvent rester superficielles ou aboutir à des gangrènes distales (I08, 68I). Les aspects artériographiques seraient assez évocateurs, révélant une endartérite oblitérante avec images microanévrysmales des vaisseaux sous papillaires (OPITZ, SCOTT).

Les multinévrites périphériques sont très fréquentes lorsqu'on les recherche systématiquement, elles orientent la biopsie musculaire, méthode habituelle du diagnostic (72I), l'image histologique est celle de l'Angéite "microscopique" (238).

Il est beaucoup plus rare que la diffusion viscérale des lésions vasculaires puisse faire évoquer une P.A.N. (34): l'infarctus intestinal est cependant signalé dans quelques rapports (3, 24I).

Retenons, dès maintenant, que ces P.R. avec vascularites, parfois appelées P.R. malignes, se caractérisent sérologiquement par la présence d'un facteur rhumatoïde de taux très élevé (8I6, 530), tantôt complexé au sein d'une cryoglobuline (8II); le phénomène L.E. serait également plus fréquent (678) et le C.H.50 parfois abaissé (580).

D.I.3.) A.N. et Sclérodermies (794).

Les lésions vasculaires typiques de la Sclérodermie (Endartérite mucoïde) ne peuvent être confondues avec les A.N. La maladie est en fait beaucoup plus sclérosante qu'inflammatoire.
Aussi malgré certaines images vasculaires de Nécrose fibrinoïde, liées à

l'hypertension maligne (500) (445), la confusion n'est guère possible avec cette Collagénose bien particulière (3I3).

D.I.4.) A.N. et Dermatomyosites.

L'analogie est maxima entre ces deux entités, puisque certains auteurs vont jusqu'à l'assimilation pure et simple.
Le diagnostic histologique est donc particulièrement ardu entre deux affections où les signes cliniques et biologiques n'apportent pas de critères décisifs.

Des nuances séparent les deux affections:(3I3, 9I)

- le granulome périvasculaire est rarement important dans les dermatomyosites et la Nécrose fibrinoïde reste exceptionnelle.
- au niveau du muscle, les lésions interstitielles y précèdent les lésions vasculaires (argument malheureusement plus théorique que pratique).

En fait, certaines observations plaident en faveur de l'association (290, 230) ou de la succession (3I3). KLEMPERER en conclut qu'il s'agit de deux pathologies voisines: l'une s'individualisant par sa "spécialisation" musculo-cutanée (4I7).

D.I.5.) A.N. et R.A.A.

Après OPHULS (57I) et ROTHSTEIN (656), FRIEDBERG (259) insiste avec force sur l'existence de lésions histologiques d'A.N. dans quatre cas autopsiés de R.A.A.
Cette association, sans poser de véritables problèmes diagnostiques, soulève en fait l'hypothèse d'une certaine parenté histopathologique (4I8, 30I).

Les critères de reconnaissance sont évidemment liés à la prédominance cardiaque des lésions vasculaires et à la découverte des nodules d'ASCHOFF myocardiques (73I, 579).

Les lésions vasculaires extra-cardiaques sont cependant retrouvées dans 4 des 66 cas de GROSS (305) et dans IO des 47 cas de Von GLAHN (796).

Elles sont du type Angéite microscopique (840, 3I3), mais on s'accorde à leur reconnaître certains caractères particuliers: intégrité de la L.E.I., pauvreté du granulome périvasculaire (242, 537).

D.2. Formes secondaires aux maladies rénales.

D.2.a) L'existence de lésions vasculaires très localisées survenant à la phase terminale des néphropathies, est connue de longue date (I79, 4II, 328).

KNOWLES (424) en rapporte II cas se répartissant en: 5 cas de Pyélonéphrites, 5 cas de G.N. subaigues et I cas de G.N. lobulaire.
L'interprétation des faits n'est pas simple lorsqu'on tient compte du rôle pathogène de l'hypertension, de l'effet des facteurs immunopathologiques, et de l'existence des manifestations glomérulaires de la P.A.N.(cf.Ch.III.).

D.2.b) La Néphroangiosclérose maligne (N.A.S.M.) (424).

L'atteinte vasculaire de la N.A.S.M. est, en principe, bien individualisée (320). En fait, nous verrons qu'une élévation pressionnelle sévère peut entraîner la constitution de lésions d'A.N. tout à fait typiques (cf. ChIV-1). C'est donc souvent un souci de systématisation abusive qui conduit à rejeter de ce groupe, certains cas limites d'H.T.A. malignes (cf. Observation n° 2I).

D.2.c) Le problème posé par le Syndrome de GOODPASTURE est tout autre.

- Les observations sélectionnées sur des critères immunologiques (dépôts linéaires d'IgG, anticorps anti G.B.M.) méritent seules, l'appellation de GOODPASTURE qui ne comporte aucune image d'A.N. (28I).
- Certains auteurs appliquant cette terminologie à l'association : G.N. maligne-pneumopathie hémorragique, regroupent ainsi une pathologie très hétérogène: certains de ces syndromes (Cryoglobulinémie 496, sensibilisations médicamenteuses (284) et..... WEGENER (39I)) pouvant effectivement s'associer à des lésions de vasculites (397, 269).

D.3. Associations diverses (cf. Tableau 2).

Leur multiplicité proscrit toute étude détaillée: on notera cependant que nombre de ces affections sont incontestablement de nature immunitaire (cf. Chapitre IV).

Une telle classification ne saurait être envisagée comme un cadre rigide: elle sous-entend l'existence de formes de passage entre: affections focales et généralisées, lésions nécrosantes et granulomateuses ou encore évolutions chroniques et aiguës.

Enfin, base de travail, elle devra être jugée sur sa valeur utilitaire, et améliorée au fur et à mesure des progrès étiopathogéniques.

III- ETUDE ETIOLOGIQUE.

A) Données épidémiologiques générales.

I) Fréquence.

O La P.A.N., seule entité véritablement individualisée, jusque vers I950, reste considérée comme une affection rare.

Les données chiffrées proviennent de deux sources de travaux:

- Le recensement périodique des observations de la littérature:

KLOTZ (I9I7) 43 cas (42I).
OPHULS (I923) 70 cas (57I).
BOYD (I938) 395 cas (90).
NUZUM (I954) 750 cas (558).
LUBOMUDROW (I966) I720 cas (466).

- Le résultat des protocoles d'autopsies systématiques:

KLOTZ (I9I7) 2 cas/3000 autopsies (42I).
RICH (634): Statistiques du J.Hopkins Hosp. I/I600 de I9I6 à I935.
I/I37 de I936 à I944!
SYMERS (749) : 30/4000 de I946 à I952!
2/I800 de I954 à I960.
GRIFFITH(I95I): I6/I9000 (303).

On retiendra, au total, un pourcentage assez stable se chiffrant aux environs de I‰.
Le pic de fréquence observé pendant la période I935-I950, correspondrait à l'ère des Sulfamides classiques (749).

O Trop souvent et trop longtemps méconnue, la maladie de WEGENER fait encore partie des affections dites exceptionnelles. Sa fréquence relative augmente cependant par rapport à la P.A.N. classique (749), et l'index médicus en dénombre actuellement près de 300 cas (50I).

O Le recensement des autres types d'A.N. est beaucoup plus aléatoire:

- Dans leur forme systémique, les Angéites granulomateuses allergiques seraient plus rares que le WEGENER (I37).
- Les vascularites allergiques doivent leur grande fréquence à l'importance des étiologies médicamenteuses, et à l'imprécision de leurs limites nosologiques (476).

2) Sexe.

L'étude des grandes séries de P.A.N. permet de retrouver une prépondérance masculine constante: de 3 pour I (SHULMAN, 70I) à 4 pour I (NUZUM, 558). Cette prédominance persiste, atténuée dans le Syndrome de WEGENER: de 3 pour 2 (FAUCI, 232) à 2 pour I (WOLFF, 833).
Par contre, le sex-ratio semble équilibré dans les autres types d'A.N. humaines (I37, 476).

3) Age.

Les cinquième et sixième décennies sont classiquement les plus touchées (70I). En fait, la maladie s'observe habituellement de 20 à 60 ans (558), et il y aurait même un certain "rajeunissement" de la population atteinte, puisque 43% des patients de MOWREY ont entre 20 et 40 ans. (540).

Par contre, l'âge moyen, chez les femmes atteintes par la P.A.N., est plus élevé (56 ans) que celui des hommes (4I ans):(4I5).
Les formes infantiles ne sont pas rares (IO% des cas pour FAGER (228), mais la maladie devient exceptionnelle chez le nourrisson: WILMER en recense 50 cas dans la littérature mondiale, dont 2 cas dans le premier mois de la vie (826).
La répartition des âges est très comparable en cas de Syndrome de WEGENER: l'optimum de fréquence s'observe, alors, entre la quatrième et la cinquième décennie (775).
L'affection serait cependant plus rare chez l'enfant; le cas le plus précoce concerne un nourrisson de trois mois (I22).

4) Autres données épidémiologiques.

NUZUM (558) notait, dès I954, la fréquence des P.A.N. en milieu médical et paramédical (5 à IO% des cas). Cette observation trouve aujourd'hui sa justification dans la découverte du rôle étiologique du virus de l'Hépatite B.

Il est également intéressant de signaler certaines publications faisant état de véritables microépidémies: les 6 cas de SERGENT (692) surviennent ainsi en moins de 8 mois, et sont tous secondaires au même type d'affection O.R.L. (otite séreuse bilatérale).

Ce type de recherches épidémiologiques peut s'avérer fructueux, mais nécessite l'élaboration de protocoles coopératifs, applicables au plus grand nombre des cas.

B) Terrain et antécédents particuliers.

Il existe un terrain proprice à la genèse de lésions d'Angéïtes Nécrosantes. Nous nous limiterons ici, aux données cliniques solidement établies, nous réservant d'aborder les problèmes de nature immunologique, au chapitre physiopathologique.

I) Le terrain atopique.

Il est retrouvé chez 20 à 25% des patients intérrogés minutieusement sur leur passé allergologique (asthme, rhume des foins, urticaire, eczéma, oedème de QUINCKE...) et sur leurs antécédents familiaux: LAMBERT I8% (44I), NUZUM 27% (558), Mc COMBS 27% (476), et 28% de nos cas.(cf. P.85)
L'asthme (I8% des cas de WILSON (829)) peut préexister à la maladie ou dominer le tableau initial: dans ce dernier cas, il s'agit, le plus souvent, d'une Granulomatose allergique (507, I36).

2) Antécédents rhumatismaux.

Des antécédents rhumatismaux lointains: véritables R.A.A., rhumatisme post scarlatin ou polyarthrite de nature indéterminée, sont retrouvés dans IO% des cas: ROSE et SPENCER I2,5% (65I).
FRIEDBERG 8% (259)
et..... IO% de nos cas. (P.85)

L'ancienneté de ces épisodes évoque plus un terrain prédisposant commun qu'une éventuelle parenté étiologique (cf.P.I5).

Dans cette optique, on notera la fréquence des épisodes de type: "rhumatisme post-infectieux", récidivant souvent à plusieurs reprises, dans les mois ou les années précédant l'éclosion de la maladie Mc COMBS I2cas/72 (476) , et 4 de nos 25 cas. (P. 85).

B.3) Fréquence d'une H.T.A. antérieure.

C'est un problème déjà difficile à aborder sur un plan pratique, car le niveau tensionnel antérieur est rarement connu (7/25, dans notre série).

L'étude la plus sérieuse a été réalisée par WILENS et GLYNN (823) sur 94 malades. Leurs observations, en accord avec les données de la littérature, leur permettent de constater 4 groupes pathologiques:

Gr.1 : patients ayant une H.T.A. connue antérieurement à la maladie depuis au moins 4 ans: 11,7% des cas.

Gr.2 : patients présentant une H.T.A., découverte à l'examen initial (37,2% des cas) (l'H.T.A. peut donc être primitive ou secondaire).

Gr.3 : patients révélant une H.T.A. au cours de l'évolution de la maladie: 18,1% des cas.

Gr.4: patients n'ayant aucune hypertension, tout au long de la maladie: 33% des cas.

Suivant l'époque, l'interprétation des mêmes faits a souvent varié au gré des conceptions pathogéniques. De plus, les "théories hypertensives" (823, 326, 84I) ont longtemps bénéficié de la confusion existant encore entre la P.A.N. et certains tableaux d'H.T.A. maligne (37, 424).

Les données actuelles (cf. Chap.III-2 et Chap. IV-1) permettent de répondre sans ambiguïté, que la fréquence d'une H.T.A. préexistant à la P.A.N. n'atteind pas un taux statistiquement significatif (65I, I77, 620).

Le problème mériterait cependant, d'être approfondi dans deux directions complémentaires:

1. Mise en évidence d'un effet permissif du facteur pressionnel, par la recherche d'un seuil en-dessous duquel le sujet serait relativement protégé contre certaines formes d'A.N. (P.A.N., par exemple).

2. Etude des corrélations pouvant exister entre le niveau tensionnel initial et le type d'Angéïte développé.

B.4.) Antécédents infectieux récents:

Leur survenue est fréquemment rapportée, mais rarement chiffrée. ROSE et SPENCER signalent que I8% de leurs patients, sans atteinte pulmonaire, ont présenté une angine dans les quatre dernières semaines précédant la révélation clinique de la maladie (65I).

KLEINKNECHT recense 45% d'infections récentes se répartissant en: 4 angines, 2 otites avec sinusite, I abcès dentaire, 2 pneumopathies aiguës, I phlébite et I staphylococcie cutanée (4I5).

Notre taux concernant les Périartérites aiguës ou chroniques, est tout à fait identique (8 cas/I8).

Cependant, la responsabilité d'un agent infectieux ne peut être invoquée qu'en présence d'un minimum d'arguments cliniques et biologiques:

1. Isolement de cet agent au niveau du foyer initial: ceci par les méthodes bactériologiques ou virologiques classiques.

2. Apparition secondaire des signes d'A.N., élément de grande valeur, lorsqu'il s'associe à l'observation d'une récidive de l'Angéïte, après rechute du même processus infectieux.

3. Mise en évidence d'une réaction immunitaire, spécifiquement dirigée contre le microorganisme, réaction dont l'intensité doit évoluer parallèlement à la gravité de la maladie.

Le tableau 16 illustre l'application pratique d'une telle démarche diagnostique. Les critères exigés permettent déjà la reconnaissance d'un certain nombre de facteurs étiologiques responsables.

C) Agents étiologiques connus.

Ce chapitre renouvelé par la mise en évidence du rôle étiologique de l'Antigène Australia, ne doit pas négliger les connaissances accumulées antérieurement sur la responsabilité des antigènes bactériens et médicamenteux.

C.I.) P.A.N. et Antigène Australia; autres viroses:

C.I.a) Rôle de l'Hépatite à virus B:

Dès I947, PAULL rapporte 4 observations de P.A.N. succédant à une vaccination contre la fièvre jaune. Les 4 militaires atteints par la maladie furent inoculés par le même lot vaccinal et trois d'entre eux présentèrent, entre temps, un tableau d'Hépatite virale (590).

Un peu plus tard, les travaux anatomo-cliniques de ROSE (65I) et de MONREY (540), insistent sur l'existence de lésions hépatocytaires survenant au cours de P.A.N., indépendamment de toute atteinte vasculaire locale.

Le problème ne pouvait cependant progresser en l'absence de critère permettant l'idenfication de l'agent responsable de ce type d'Hépatite.

L'Antigène Australia (AgAu), isolé primitivement du sérum d'un arborigène australien par BLUMBERG(78), fut retrouvé par PRINCE (6I4) à la phase d'incubation des hépatites transfusionnelles. Il pouvait donc servir de marqueur sérologique aux Hépatites B, définies encore, à cette époque, par l'appellation d'"Hépatites de la seringue".

Les travaux ultérieurs (II, 446, 302) ont montré que l'agent de l'Hépatite B, Virus à A.D.N., possédait au moins deux systèmes antigéniques:

1. L'Antigène HBs ou Antigène de surface, habituellement seul détecté en pratique clinique.
2. L'Antigène HBc ou Antigène corpusculaire représentant la partie centrale du virus ou nucléoïde.

En I970, GOCKE (288) et TREPO (766) sont les premiers , en décrivant l'association P.A.N./AgAu sérique, à réunir un faisceau d'arguments (cf.Chap.4) permettant d'envisager la responsabilité du virus B dans l'étiologie de certains cas de P.A.N.

Depuis, les observations se sont multipliées: TREPO, dès I97I, en recense 24 cas dans la littérature mondiale (767). En I976, SERGENT (693), suivant certains patients depuis plus de six ans, fait état de 50 observations disséminées au gré des publications (425, 844, 276, 36I, 393, 274, I90, 706, 843, 32).

C.I.a.1) Fréquence relative:

La question de la fréquence des P.A.N. à Ag.Au⊕ est, comme tout sujet de découverte récente, prétexte à polémiques.

Dans leurs publications ultérieures, GOCKE et TREPO s'accordent sur un taux de positivité, voisin de 30 à 40% (289, 778-77I).

Depuis I97I, la recherche systématique de l'Ag.Au a été effectuée, dans notre série, sur I2 Périartérites authentiques (WEGENERS exclus):

QUATRE cas, nous paraissent manifestement secondaires au Virus de l'Hépatite B.

A l'inverse, certains auteurs rapportent des résultats tout à fait opposés: ainsi, GODEAU n'observe aucun résultat positif sur une série de IO malades (290, 353).

Ces divergences peuvent s'expliquer par deux séries de facteurs:

1- le biais introduit par le mode de racrutement:

- Si les statistiques néphrologiques privilégient certainement le rôle du Virus B (particulièrement répandu en ces milieux), une étude effectuée en milieu rhumatologique peut, à l'inverse, minimiser sa fréquence réelle. L'objectivité oblige, de plus, à préciser que les "Périartérites" recensées dans l'étude de GODEAU et coll., comprennent, en réalité, une forte proportion de vascularites allergiques (cf.P.9).

2- La sensibilité des méthodes de détection employées (cf. plus bas):

On retiendra que les méthodes les moins sensibles peuvent comporter jusqu'à 25% de résultats faussement négatifs (768).

Au total, l'Ag.Au paraît être actuellement retrouvé dans IO à I5% des observations publiées: cette estimation semble refléter raisonnablement, la réalité pathologique d'un recrutement de médecine interne.

C.I.a.2) Circonstances étiologiques:

= Terrain

▶ les circonstances étiologiques générales: terrain, âge, sexe, sont superposables aux données développées à propos de la P.A.N. classique (cf.P. 17.)

- la notion d'exposition professionnelle (travail en laboratoire ou en centre d'hémodialyse) est particulièrement fréquente: 20% de ces malades appartiennent aux professions médicales ou paramédicales (768).

- les toxicomanes payent également un lourd tribu à la P.A.N.: sur un tel terrain, l'Ag.Au n'est cependant retrouvé qu'une fois sur trois (I40).

▶ L'enquête épidémiologique ne se limitera pas à la classique recherche d'un traitement parentéral ou d'une transfusion antérieurs.

l'importance de la voie orale a en effet été soulignée: elle nécessite un contage répété (Hépatite conjugale (cf.cas n°I2)).

SERGENT rapporte, enfin, la possibilité d'une contamination vénérienne(693).

= Caractères de l'Hépatite associée:

- Suivant l'expression de TREPO: " l'Hépatite inaugurale, fréquente, est généralement latente car souvent anictérique, elle est subaiguë et transitoire bien qu'incomplètement régressive ". (768).

- Une corticothérapie précoce est trouvée I2 fois/I4 par TREPO: son rôle pathogénique est incertain.

- L'étude histologique du foie, se pratique généralement après la découverte des premiers signes d'Angéite. Sur 2I cas rassemblés à partir des données de la littérature, nous observons:

- 13 aspects d'Hépatite chronique active
- 4 aspects d'Hépatite chronique persistante
- 3 aspects de cirrhose
- 3 aspects d'Hépatite aiguë.

- L'évolution n'est absolument pas correlée avec l'activité du processus angéïtique, et le pronostic lointain paraît moins favorable qu'on ne le supposait. Si le malade survit à sa P.A.N., il peut mourir de cirrhose post-hépatitique tardive (7ans après, dans un cas de SERGENT 693).

C.I.a. 3) Caractéristiques de l'atteinte vasculaire:

= Le début:

- Chronologiquement indépendante de l'atteinte hépatique initiale, la vasculite peut même la précéder: dans un cas de SERGENT (693), elle débute trois semaines après l'apparition de l'Ag.Au, mais quatre mois et demi avant la scène d'Hépatite aiguë. Le début est parfois marqué par l'apparition de signes dits "préictériques", d'intensité particulièrement sévère: arthralgies, myalgies, urticaire, fièvre élevée. En fait, l'ictère n'apparaît pas, il fait place à une efflorescence de lésions révélant la maladie vasculaire (768).

= La phase d'état:

- Le tableau réalisé est celui d'une P.A.N. classique, sans particularité sémiologique, en dehors des signes hépatiques associés, d'ailleurs fort discrets.
- Par deux fois, cependant, l'aspect clinique est celui d'une Angéite granulomateuse allergique; nous reviendrons sur ce point très important, au Chapitre physiopathologique (768).

= Aspects évolutifs.

- La phase active de la maladie se caractérise par une série de poussées angéïtiques, chronologiquement soudées sur une période de 3 à 8 mois (693).
- Certains patients présentent une forme véritablement subaiguë: phénomène en accord satisfaisant avec notre conception unitaire des formes chroniques et aiguës de la maladie.(cas N°10 de TREPO:768.)

La survenue de réveils évolutifs tardifs est contestée par SERGENT (693), mais corroborée par l'observation de lésions vasculaires inflammatoires à l'autopsie de certaines formes "vieillies".

C.I.a.4) Considérations diagnostiques pratiques:

- Le diagnostic de P.A.N. à Ag.Au est en principe facile, puisqu'il suffit de rechercher, systématiquement, l'Antigène et l'Anticorps devant toute forme d'Angéïte Nécrosante.

METHODE	SENSIBILITE	DELAI	REALISATION	SPECIFICITE
IMMUNO-DIFFUSION	—	48h.	Très simple	(M. de référence)
ELECTRO IMMUNO DIFFUSION	+/-	Moy. 3h.	simple	+
RADIO IMMUNOLOGIQUE.	++++	3 à 24h.	assez simple	+
HEMAGGLUTINATION PASSIVE. (simple ou inverse).	++	3 à 24h.	complexe	Faux +

Le tableau ci-dessus rappelle les avantages et les insuffisances des différentes méthodes actuellement utilisées pour le diagnostic clinique(d'après TEMPELHOFF, 753).

Un examen complémentaire, si spécifique soit-il, ne devrait en aucune manière dispenser le praticien d'exercer son raisonnement clinique.

Certaines observations quotidiennes ayant tendance à nous persuader du contraire, nous aimerions terminer ce chapitre, si riche d'enseignement, par le rappel de deux principes de logique élémentaire:

1- Découvrir l'Antigène Australia au cours d'une P.A.N., nécessite la discussion de sa responsabilité étiologique: règle d'autant moins superflue en milieu néphrologique, véritable "zone endémique" de ce virus. (cf. Obs.n°I3).

2- La mise en évidence de l'Ag.Au reste à priori une "démarche" de caractère étiologique, la transformer en étape du diagnostic positif, expose aux pires erreurs cliniques (Obs. personnelle récente).(réf.353.)

C.I.b) Autres viroses impliquées en pathologie humaine: Angéïtes Nécrosantes et Otites séreuses moyennes.

Les données de la pathologie comparée permettent de supposer que le virus de l'Hépatite B n'est pas le seul microorganisme ayant un rôle étiologique, au sein des A.N. humaines (cf.partieIV.I.3.)

I.b.1) Les faits.

Cependant, le seul rapport clinique, actuellement décisif, est celui de SERGENT (692), il détaille les observations de 7 cas d'A.N. disséminées, survenues après otites séreuses moyennes. Cette publication est d'autant plus convaincante, qu'elle concerne 7 malades recencés dans la même région pendant une période de huit mois.

L'histoire clinique débute par une otite séreuse moyenne, d'emblée bilatérale, caractérisée par la fréquence des rechutes et l'apparition secondaire d'une hypoaccousie et parfois de quelques vertiges.

C'est paradoxalement, lorsque l'état O.R.L. s'améliore, qu'apparaissent les signes d'Angéïte Nécrosante.

Le tableau constitué est celui d'une Angéïte aiguë dont le seul élément original est la fréquence d'une épisclérite (4/7).
Les autres signes sont la multinévrite (6/7) et une néphropathie (6/7) dont le type n'est pas précisé.
L'évolution est sévère puisqu'il survient deux décès précoces. Les autres malades semblent stabilisés, mais le recul maxima reste faible: huit mois.

Sur un plan physio-pathologique, les auteurs remarquent la positivité de la réaction du latex (6/7) et évoquent la responsabilité du virus syncitial respiratoire. Les réactions sérologiques spécifiques pratiquées sont faiblement positives, mais leur sensibilité est très discutée par tous les virologistes (60).

I.b.2) Discussion.

L'otite séreuse bilatérale n'est pas une manifestation exceptionnelle au cours des différents syndromes d'Angéïte Nécrosante: elle s'observe, de façon généralement isolée, à la phase initiale de la maladie.

Déjà rapportée par DAVSON (I77), HERBERTS (349), DUDLEY (2I2), et PATTERSEN (604) , elle représente le mode de début de 3 de nos observations (cas n°I, 20 et 24).

Or, contrairement à ce que suggère la série, très homogène, de SERGENT, l'interprétation de tels faits n'est pas univoque:

▷Pour beaucoup, l'otite séreuse moyenne représente une manifestation d'hypersensibilité non spécifique, fréquente sur terrain atopique (85% chez l'enfant pour DEES, 1970). Notre cas n°I semble illustrer cette hypothèse puisque, secondairement à l'épisode otitique, on assiste à une élévation franche des anticorps antistreptococciques (A.S.L.O.:500u, A.S.K.N.: 6 X T.N., A.H.N.: 28 800u) qui accompagne l'éclosion de la maladie.

▷Satellite du WEGENER, le processus otitique, est généralement secondaire à des lésions de voisinage (cf.P.48.), et l'examen O.R.L. spécialisé permet de retrouver l'association d'une sinusite maxillaire ou d'une obstruction granulomateuse de la trompe d'Eustache. Quelques cas se présentent cependant, comme une manifestation isolée: chez notre malade n°20, l'otite précède de deux mois les premiers signes O.R.L. classiques du WEGENER. On peut alors supposer, comme dans les observations de SERGENT, la responsabilité d'un agent viral.

▷Notre dossier n°24 réunit le maximum de problèmes diagnostiques: l'otite isolée pendant plus de deux mois,s'associe alors à une image pulmonaire qui s'excave secondairement, puis revêt l'aspect d'un aspergillome. S'agit-il d'un WEGENER?, d'une localisation pulmonaire initiale de l'agent causal? ou bien, la mycose est-elle le facteur sensibilisant , responsable de tous les signes?

Au total, ces faits soulèvent plus de questions qu'ils n'en résolvent ils méritaient cependant d'être rapportés car ils encouragent à établir des protocoles d'enquête virale, applicables systématiquement à tout syndrome d'Angéïte Nécrosante (cf. Tableau 14.).

C.2) Angéïtes Nécrosantes streptococciques; autres étiologies bactériennes.

C.2.a) A.N. Streptococciques.

2.a;1) Généralités.

Le pouvoir sensibilisant des streptocoques est, depuis longtemps, une notion bien classique. Cependant, malgré une accumulation de faits cliniques et expérimentaux (700), les chapitres étiologiques consacrés aux Angéïtes Nécrosantes, continuent régulièrement d'écarter la pathologie streptococcique.

En pratique, il est vraisemblable que cette lacune persistera, aussi longtemps que le concept de "P.A.N.-maladie" n'aura cédé la place à celui " d'A.N.-syndrome".

2.a;2) Streptococcies et A.N. focales ou secondaires.

Il est en effet important de noter, qu'une étiologie streptococcique est établie ou recherchée, dans toute une série d'entités pathologiques appartenant au syndrome d'Angéïte Nécrosante.

Nous pouvons citer, parmi les formes focales:

- certaines allergies cutanées du type GOUJEROT (I92).
- certains cas de vascularites allergiques systémiques (476)(cf. notre cas n°4), ou de "pseudo maladies sériques"(342).
- enfin, par analogie, quelques observations de purpura rhumatoïde (782, 783).

En ce qui concerne les formes dites "secondaires":
- le streptocoque est bien évidemment l'agent étiologique du R.A.A.
- et les G.N. streptococciques aiguës ou chroniques sont nombreuses dans le groupe des néphropathies, pouvant s'accompagner de lésions angéïtiques secondaires (I79, 4II).

2.a.3) Streptocoque et A.N. systémiques.

Une série d'arguments plaide pour l'extension du rôle étiologique du streptocoque à certaines formes d'A.N. systémiques.

▶ Les faits favorables, isolés, sont les suivants:

1- Observation des successions pathologiques: Scarlatine-P.A.N.(PEALE,592), G.N.A. streptococcique-P.A.N. (WAUGH,804).

2- Fréquence des antécédents streptococciques proches, en cas de Périartérite:
= SPIEGEL, dès I936 (73I), découvre 3 amygdalites récentes et I scarlatine sur I7 cas de P.A.N.
= ROSE (65I) trouve 8% d'angines dans le mois précédant le début de la maladie.
= Dans l'observation d'un nourrisson, décédé au 8è jour d'une P.A.N.!, WILMER (826) met en évidence un streptocoque β hémolytique au niveau de la gorge..
= HARRISON (328), dans une étude de I4 observations de P.A.N. avec insuffisance rénale, retrouve des antécédants streptococciques dans la moitié des cas.

3- L'élévation isolée des anticorps streptococciques est détectée 5 fois par RANTZ (62I) au cours d'une étude systématique.

▶ Les observations de FORDHAM (249), publiées en I964, réunissent ces trois arguments:
= antériorité d'une infection streptococcique, avec tableau d'angine et isolement du germe.
= montée significative des anticorps antistreptococciques, parallèle à l'éclosion des signes de vasculite.
= Tableau d'Angéïte aiguë, de type microscopique, dont la dissémination est frappante: l'autopsie du premier cas révélant IO localisations anatomiques différentes, la seconde en montrant 7!

Les publications ultérieures, quoique rares, sont tout aussi significatives (397, 92, 328). Nos observations 4, I4, et I5 comportant les critères requis, doivent être considérées comme des A.N. post-streptococciques; le cas n°I reste douteux en l'absence de dosages sérologiques répétés.

2.a.4) Discussion clinique; synthèse.

Après un tableau initial qui évoque la glomérulonéphrite aiguë, la maladie évolue comme une Angéïte aiguë. En fait, loin de s'exclure, nous verrons que ces deux processus, relevant de facteurs pathogéniques communs, sont souvent associés (cf. Chap.IV.I.2).

L'atteinte histologique est du type microscopique et nous avons signalé sa diffusion. Si la glomérulopathie fait souvent le pronostic, c'est en raison d'une atteinte proliférative et nécrosante, sans spécificité, mais fréquente dans ce type d'Angéite. A ce stade, les aspects caractéristiques de l'étiologie streptococcique (prolifération endocapillaire, inflammation exsudative) n'ont plus qu'un intérêt iconographique (cf. Chapitre III).

Au total, nous aimerions résumer notre conception par référence au rôle du virus B.

Sur ce plan étiologique, nous pensons que le streptocoque est à l'Angéite aiguë, ce que l'Ag.Au est à la P.A.N.; dans cette optique, les particularités de l'atteinte rénale streptococcique nous semblent avoir la même signification que les lésions hépatiques secondaires au virus B.

C.2.b) A.N. et Endocardites infectieuses (E.I.).

2.b.I) Historique du problème.

L'association d'une Endocardite gonococcique et de lésions de P.A.N., signalée dès 1933, par HELPERN (339), passa inaperçue.

En 1948, BONNIN et MORETTI, à la suite d'une observation contée en deux épisodes (82, 83) à la Société Médicale des Hôpitaux de Paris, déclarent que: "la Périartérite noueuse peut n'être qu'une flambée allergique venant compliquer une Endocardite maligne".

Pendant 20 ans encore, les publications rapportant cette association, ne font qu'insister sur la difficulté du diagnostic différentiel (674), le danger des surinfections en cas de P.A.N. (19) ou encore l'extraordinaire hasard d'une telle rencontre (848).

En 1965 pourtant, l'Espagnol CORDEIRO (158) délimite clairement l'histoire naturelle des E.I., en deux phases:

- la première phase dite SEPTICEMIQUE, est aiguë, infectieuse mais contrôlable par les antibiotiques.
- la deuxième phase dite IMMUNOLOGIQUE, est tardive, larvée; les hémocultures restent stériles et les antibiotiques sont sans effet. Elle est caractérisée, sur le plan biologique, par une série de signes dysimmunitaires: hypergammaglobulinémie (291), positivité de la réaction du latex (514), hypocomplémentémie (450) et parfois, cryoglobulinémie (354) ou détection de certains facteurs antinucléaires (158).

2.b.2) Individualisation des A.N. associées aux E.I.

Stimulée par la reconnaissance d'une phase immunologique, les recherches consacrées aux manifestations systémiques des E.I., établirent, tout d'abord, la nature immunitaire des G.N. focales dites "emboliques" (9, 30, 310, 595).

Puis BEESON, (49) étudiant les lésions vasculaires des Endocardites subaiguës, insiste sur leur ressemblance avec les aspects d'A.N.: il démontre surtout l'absence d'agent microbien à leur niveau.

Dans le même temps, CORDEIRO (158), puis GUTMAN (310) mettent en évidence à leur niveau, des immunoglobulines de situation sous intimale.

2.b.3) Aspects pratiques du problème.

Sur un plan clinique, ces travaux n'ont pas reçu encore toute l'application souhaitable.

Les bactériologistes s'accordent à reconnaître la responsabilité de germes peu aggressifs: Streptocoques hémolytiques, Str. Faecalis, Str. Mitis, Str. Bovis, plus rarement E. Coli ou Entérocoque (354).

Le clinicien s'attachera à dépister les stigmates immunologiques caractéristiques du passage à la phase chronique.

Les aspects radiologiques des anévrysmes mycotiques, évoquent fortement les signes artériographiques de la P.A.N. (734, 401): là encore, la question mériterait d'être revue à la lumière de ces données nouvelles.

Le problème thérapeutique est malheureusement difficilement soluble, car envisager une immunodépression apparaît pour le moins hasardeux, sur ce terrain. C'est peut-être la cure chirurgicale du foyer causal, seule attitude logique, qui constitue la moins mauvaise solution en dépit de ses difficultés majeures.

C.3) Angéïtes Nécrosantes et Parasitoses.

C'est un chapitre encore bref qui a le mérite de dégager certaines perspectives d'avenir.

C.3.a) Les faits acquis (120):

- Ils concernent trois parasitoses: la Distomatose, l'Ascaridiose et la Trichinose dont la responsabilité étiologique est établie dans certains tableaux d'Angéïte granulomateuse éosinophilique (136, 649).
- On doit en rapprocher la Filariose, agent étiologique des fibroses endomyocardiques (589).

C.3.b) Les perspectives d'avenir.

- Elles reposent sur la découverte de glomérulopathies à immuns complexes, survenant au cours du Paludisme, et des Schistosomiases (802, 717). La recherche de signes de vasculites semble donc logique au cours de ces affections.
- Par ailleurs, les épidémiologistes insistent sur les altérations de la réactivité immunologique, induites chez les sujets parasités de façon chronique. En zone d'endémie, ces phénomènes sont capables de modifier considérablement l'expression pathologique d'un deuxième agent vulnérant. De telles études sont déjà entreprises sur les relations Schistosomiase/Ag.Au et sur les rapports Paludisme/Virus EPSTEIN-BARR (120). Elles peuvent aider à la compréhension physiopathologique des Angéïtes Nécrosantes.

La conclusion pratique de ces faits est d'exiger un bilan immuno-parasitaire , au minimum devant toute Angéïte hyperéosinophilique.

C.4) Angéïtes Nécrosantes. Rôle des facteurs médicamenteux et toxiques (476, 749):

Rôle d'intérêt à l'époque de la sulfamidothérapie, leur importance a beaucoup décliné depuis 20 ans.

C.4.a) Les faits positifs.

L'attention se porte sur les agents médicamenteux après l'observation de maladies sériques humaines (CLARK et KAPLAN, 1937) (141).

Puis les travaux physiopathologiques de RICH et de son école (630 à 633) répandent l'idée que les sulfamides, l'iode et peut-être bien d'autres drogues, peuvent déclencher d'authentiques P.A.N.

Par la suite, les publications abondent: rapports dont la valeur démonstrative est souvent discutable.

Parmi cette multiplicité, trois familles médicamenteuses semblent cependant avoir une responsabilité étiologique indéniable (63I, 443, 455, 424):

1- Celle des sulfamides (63I, 443, 455, 424), est fortement suggérée par l'importante augmentation de fréquence des P.A.N., constatée pendant la période de leur utilisation massive (cf.P.I7) (749).

De telles observations paraissent aujourd'hui exceptionnelles avec l'emploi des sulfamides modernes.

2- Celle de la pénicillinothérapie est également admise dans un petit nombre de cas (804, 63, 476).

3- Celle des antithyroïdiens de synthèse dérivés de la Thiourée, est déjà plus suspecte: les cas rapportés comportent souvent l'association d'une thérapeutique iodée (532, 45), et les données actuelles concernant la physiopathologie de l'hyperthyroïdie insistent sur l'importance de certains phénomènes immunitaires.

Par ailleurs, le lecteur soucieux d'obtenir des renseignements relatifs à une drogue particulière, se reportera au Tableau 6 qui présente un recensement assez complet des observations publiées sur ce sujet.

Deux faits y figurant, méritent un dernier commentaire:

- l'observation de CANIVET (II7) concerne une Angéite granulomateuse dont l'évolutivité semble parallèle à une insulinothérapie; il constate secondairement un certain degré d'insulino-résistance et suppose donc, la responsabilité d'anticorps dirigés contre l'insuline exogène.

- le second fait se rapporte à la fréquence de plus en plus élevée des P.A.N., chez les toxicomanes (cf.P.2I). L'Ag.Au n'expliquant qu'un tiers des cas, CITRON évoque la responsabilité de la METAMPHETAMINE (utilisée généralement en I.V.), seul facteur commun à l'ensemble de ses patients (I40).

C.4.b) Etude critique.

Le simple examen du Tableau 6, révèle la rareté des publications datant de moins de IO ans.
En fait, de nombreux auteurs contemporains mettent en doute l'authenticité des cas anciennement rapportés, et vont jusqu'à nier l'existence des Périartérites médicamenteuses. (4I5).

Un déclin si rapide se justifie par un manque de rigueur des travaux antérieurs, lacune relevant d'une série de facteurs dont la nature est double:

1) Insuffisance de l'argumentation étiologique.

La valeur des critères de responsabilité étiologique (cf.P.25) est limitée par la fonction même de l'agent médicamenteux.

L'antériorité de la prise médicamenteuse est un argument criticable. La drogue est en effet prescrite en raison d'un signe anormal, dont l'interprétation reste hypothétique:

-Foyer infectieux: il représente un facteur étiologique potentiel à discuter.

-autre manifestation, il peut s'agir du signe révélateur d'une P.A.N., déjà éclose.

● Drogues dont la responsabilité semble acquise.

SULFAMIDES. ●

- RICH 1942: 7 cas (630) +I cas (631); LEDERER 1942:4 cas autopsiés(443)
- BLACK-SCHAFFER (73); THOMPSON (759); ROSENAK (655): 1945.
- MORE (532); FRENCH (258); LICHTENSTEIN (455): 1946.
- GOODMAN (297): 1948; GELFAND (275): 1949.- KNOWLES (424): 1953, 7 cas vérifiés. - Mc COMBS (476): 1965, 3 cas;- BJORNBERG (70): 1965, rôle des Thiazides. - SYMMERS (749): 1962 , 3 cas.
- KJELLBO (412): 1965 , Thiazides.

PENICILLINE ●

- BERNE (63): 1950 ; ADELSON (2): 1951, chez un enfant.
- WAUGH (804): 1952, Angéite, granulomes et myocardite.
- SURDAKOWSKI (743): 1954; EDGE (215): 1955, utilisation couplée de Pénicilline, streptomycine et Isoniazide!
- Mc COMBS (476): 1965, 9 cas.

THIOURACILE et DERIVES. ●

- GIBSON (283): 1945, Thiourée - MORE (532): 1946.
- BARNUM (43): 1951, Thiouroule - Mc CORMICK (473): 1952, Propylthiouracile
- DALGLEISH (174): 1952, Thiouracile
  ROSE et SPENCER (651): 1957, 2 cas.
  Mc COMBS (476): 1965, 2 cas.

SERUMS et VACCINS. ●

- CLARK et KAPLAN (141): 1937, 2 cas, sérum antipneumonique.
- EASON : 1937, sérum antiscarlatineux.
- RICH (631): 1942, sérum de cheval antipneumococcique.
- NUZUM (558): 1954, vaccin anti-influenzae.
- BERBLINGER: 1950, I cas, sérum antitétanique.
- Mc COMBS (476): 1965, sérum et vaccin anticoquelucheux, I cas.
- GODEAU (290): 1972, sérum antitétanique.

substances organiques.

- Iodures : RICH (633), THOMSON (759) : 1945.
  RASMUSSEN (623) : 1955.
  BARNUM (43) : 1951 KAPLAN (398) : 1958.
- Arsenicaux : MILLER (524) : 1945 : Traitement antisyphilitique.
  MILLER et DALEY : 1946.
- Mercuriels : FRIEDENTHAL (261): 1952.
- Bismuth? : MILLER (524) : 1945.

TABLEAU 3 : ANGEITES NECROSANTES :

ANTIBIOTIQUES.

- Streptomycine: EDGE (215) 1955.
- Isoniazide : MOORE (531) 1961.
- Chloramphenicol: Mc COMBS(476) 1965.
- Chlortetracycline: Mc COMBS (476) 1965.

" STABILISANTS de MEMBRANES "

- Barbituriques: KNOWLES (424) 1953.
- Hydantoïnes : VAN WYK (785) 1948.
- Quinidine : SYMMERS (749) 1962.
- Chlorpromazine: SYMMERS (749) 1962.
- Iproniazide : Mc COMBS (476) 1965. ; GODEAU (290) 1972.

ANTIHYPERTENSEURS.

- Hydralazine : SYMMERS (749) 1962.
  FEDER (237) 1954.
- Guanethidine : DEWAR (192) 1964.

ANTIINFLAMMATOIRES ... DIVERS.

- Phénylbutazone : Mc COMBS (476) 1965.
  HODGE (365) 1957.
- Aspirine : RICH (635) 1946.
- Busulfan : Mc COMBS (476) 1965.
- D. Penicillamine : GIBSON (284) 1976.
  STERNLIEB (737) 1975.

POLYPEPTIDES.

- Insuline : BOULIN (87) 1955.
  CANIVET (117) 1964.

TOXIQUES.

- DDT : HILL (360) 1946.
- Pyrogènes :PYROMEN ® : Mc COMBS (476) 1965.
- Stupéfiants: Métamphétamine ? : CITRON (140) 1970.

ETIOLOGIES MEDICAMENTEUSES

ET TOXIQUES.

Souvent, l'agent médicamenteux s'inscrit ainsi dans un contexte poly-étiologique.
Nous rappellerons les exemples du toxicomane (Ag/Au, Métamphétamine, infections à levures) de l'hyperthyroïdien (iode, antithyroïdien, facteur dysimmunitaire) ou encore de la P.C.E. (vasculite spécifique, sels d'or, pénicillamine et même, rôle de la corticothérapie!)

Le critère de la récidive des signes cliniques après chaque prise médicamenteuse, semble plus satisfaisant, mais ne saurait être envisagé à titre diagnostique, dans une affection aussi sévère.

Le dernier obstacle à l'enquête étiologique, est l'insuffisance des examens complémentaires: les examens "sérologiques" ou"cellulaires" sont complexes, d'interprétation délicate et finalement peu fiables (27).

2) Confusion des différents syndromes anatomo-cliniques observés.

Sous le terme d'Angéite d'hypersensibilité, ZEEK cherchait à rassembler les vascularites nécrosantes, d'étiologie médicamenteuse (840). A ce titre, cette tentative unificatrice était salutaire!

Sans vouloir revenir sur un problème nosologique, déjà débattu (cf.P. 8,IO,II), nous rappellerons que l'erreur principale fut d'utiliser un terme étiopathogénique laissant présumer l'unité des manifestations cliniques.

En fait, le polymorphisme sémiologique des vascularites médicamenteuses est extrême. En dehors du WEGENER, et peut-être de la P.A.N. classique, elles peuvent réaliser tous les tableaux d'A.N., précédamment décrits.

De plus, les agents médicamenteux sont également responsables de pathologies vasculaires très voisines: Purpura anaphylactique, microangiopathie thrombotique, sans oublier..... les syndromes "Lupus-like". (749)

C.4.c) Aspects pratiques de la question.

Une démarche clinique rigoureuse doit aider à résoudre les problèmes pratiques.

= Quel que soit le type d'Angéite, les signes cliniques s'ordonnent presque toujours, suivant une hiérarchie (476):

- Les signes cutanés dominent et imposent la biopsie d'urgence, avec, si possible l'étude en I.F.
- Les arthralgies font encore partie d'un tableau bénin correspondant aux formes cutanées pures (cf.P.IO).
- Les signes viscéraux s'observent dans 25% des cas, environ:
  - glomérulite hématurique (I/3)
  - neuropathie périphérique (I/4)
  - pneumopathie (I/4)

et marquent le passage aux formes cutanéo-viscérales, faisant redouter une P.A.N. authentique.

= L'interrogatoire est l'élément le plus important, mais la découverte de l'antécédent médicamenteux ne dispense pas d'un bilan étiologique minimum.

= C'est finalement l'argument évolutif qui fera souvent le diagnostic en montrant une régression rapide de tous les signes après arrêt de la drogue. Une corticothérapie de courte durée est parfois indiquée en cas de localisations profondes.

Au total, les A.N. médicamenteuses engendrent surtout des formes localisées, où l'atteinte cutanée prédomine largement.
Au cours des A.N. systémiques, les agents médicamenteux ne semblent pas jouer un rôle étiologique fondamental. Nous verrons cependant, que certaines flambées allergiques peuvent favoriser le déclenchement d'une poussée évolutive.

==========

IV- BASES ANATOMO-PATHOLOGIQUES.

La définition du syndrome d'Angéïte Nécrosante est histologique et repose sur la description d'une lésion anatomo-pathologique élémentaire.

Il est donc important d'en connaître parfaitement les différents aspects morphologiques et évolutifs, les divers modes de regroupement et les principales associations histologiques.

Les lésions vasculaires de la P.A.N. classique, exemple d'A.N. pure, seront prises comme type de description. Le lecteur se reportera au Tableau 4, pour conserver une vue synthétique des différents syndromes dont il sera question.

A) Les aspects macroscopiques (312, 435, 182).

Décrites primitivement par KUSSMAUL et MAIER, les lésions macroscopiques de la P.A.N., ont permis la reconnaissance de quelques dizaines de cas entre 1866 et 1900 (435). KLOTZ, dès 1917, ne les retrouve que dans moins 10% des cas diagnostiqués histologiquement (421). Le terme de "Forme macroscopique" a néanmoins survécu à cette époque, pour désigner les Périartérites classiques, par opposition aux Angéïtes aiguës, dites "microscopiques".

L'aspect caractéristique est celui de la nouure périvasculaire : elle a été particulièrement étudiée sur les artères des muscles ou au niveau de la jonction dermo-hypodermique (182).

Ces nodosités sont blanchâtres, fermes et paraissent incluses dans la paroi vasculaire.

Elles se localisent fréquemment, sur les artères de moyen calibre, dont la structure est de type musculaire. On les observe à proximité du hile des organes viscéraux (reins, rate, foie), mais aussi, au niveau du mésentère et des artères coronaires.

Leur taille est souvent à la limite de la visibilité. Leur section révèle, qu'en fait, ces nodosités correspondent à des microanévrysmes, et non aux nouures pariétales qui donnèrent son nom à la maladie.

LES LESIONS VASCULAIRES d'une P A N Classique (Photos 1 à 5)



Photo 1 Mr DEL...
cas 12
PBR coupe AX47
grossissement x250

PAN Classique: atteinte artérielle au stade aigu

Photo 2
Mr DEL...
cas 12
PBR coupe AX47
grossissement X 250

atteinte au stade intermédiaire, prolifération fibroblastique intense

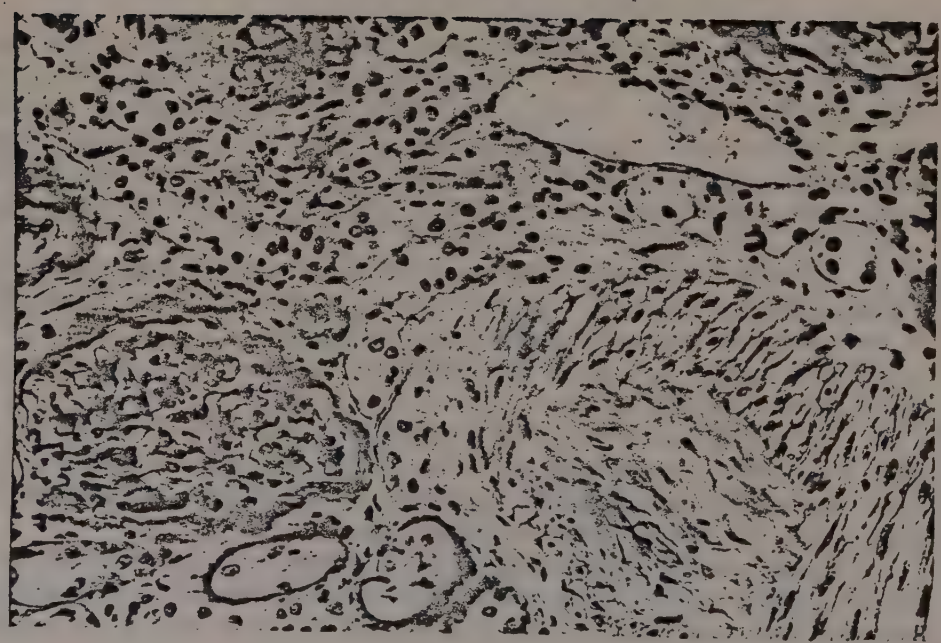

Certains organes peuvent présenter des foyers d'infarctis hémorragiques, d'ailleurs souvent au contact de zones ischémiques blanchâtres et rétractées (foie, rein).

B) Etude histologique des lésions vasculaires élémentaires.

B.I) Caractères généraux des lésions vasculaires d'Angéïtes Nécrosantes (type P.A.N.).

B.I.a) Le caractère segmentaire:

est certainement le plus important; noté par KUSSMAUL, dès sa description princeps, il l'inclut dans sa terminologie (435).

Il a été brillamment illustré par FLETSCHER (1892), en une série de schémas reproduisant les coupes longitudinales successives d'une nouure (246).

Il s'observe également très bien sur la section transversale d'une grosse artère: la lumière vasculaire apparaît alors excentrée (312).

Le siège électif de ces lésions se situe à proximité des embranchements vasculaires, zones de turbulence maxima (102).

B.I.b) Au niveau de la paroi vasculaire,

le terme de Périartérite trahit la réalité anatomique, car les trois tuniques étant touchées, il faudrait donc parler de PANARTERITE (131):

- l'adventice reste cependant le siège d'un granulome inflammatoire abondant,
- la média est intéressée par un processus de Nécrose fibrinoïde très destructeur qui prédomine dans sa moitié interne et tend à fragmenter la limitante élastique interne (L.E.I.).
- l'intima est longtemps respectée, et ne présente souvent qu'un processus d'hyperplasie assez secondaire.

B.I.c) Sur le plan du calibre artériel,

c'est l'artère de structure musculaire, et de calibre moyen qui est électivement touchée (18). Sa nutrition est caractérisée par un double courant: intraluminal —dépendant des forces hydrodynamiques—, et périphérique —assuré par les "vasa vasorum"—.

B.I.d) Le dernier caractère, mais non le moins important, est la coexistence de lésions d'âge différent sur un même prélèvement, voire sur une même section (292).

B.2.) Aspects évolutifs (312).

Ils ont été décrits en deux (185), trois (548) ou quatre stades (18) suivant les auteurs, ce qui, de toute façon, reste un artifice de présentation.

B.2.a) Le stade aigu inflammatoire (I).

Photo 3 cas 12
Mr DEL...
PBR coupe AX47
grossissement x 250
PAN classique : stade intermédiaire "vieilli"
reperméabilisation d'une thrombose

Photo 4
CAS 12 Mr DEL...
PBR COUPE AX 47
GROSSt x 250
PAN STADE INTERMEDIAIRE "VIEILLI" :
DEVELOPPEMENT d'une ECTASIE ANEVRYSMALE



Photo 5
CAS 12 Mr DEL...
PBR COUPE AX 47
GROSSt x 250
PAN STADE INTERMEDIAIRE : LES COLORANTS DE L'ELASTINE OBJECTIVENT LA RUPTURE DES LIMITANTES ELASTIQUES INTERNES ET EXTERNES

Il est rare de saisir le stade tout à fait initial, marqué par un oedème exsudatif de l'intima et de la média interne (stade 1 d'ARKIN).

Très vite, une nécrose fibrinoïde extensive occupe cette même portion de la média interne, et parfois la zone sous-intimale, entraînant un risque de thrombose. Cette région est alors pratiquement anhiste et vient tomber sous un endothélium turgescent. La L.E.I. se fragmente et peut même disparaître par endroit.

La partie la plus externe de la média, présente une véritable myosite avec dégénérescence cellulaire, et infiltrat interstitiel.

L'adventice est envahie par un granulome polymorphe, composé primitivement de polynucléaires et d'éosinophiles qui sont remplacés progressivement par des mononucléaires: lymphocytes, plasmocytes ou histocytes.

Cet infiltrat tend à envahir les tissus périphériques en laissant quelques vestiges de la L.E. . Dans les formes très inflammatoires, il peut occuper toutes les couches pariétales, mais prédominera toujours initialement dans les couches adventitielles. Enfin, il peut s'étendre par contiguïté aux veines satellites (3I2).

B.2.b) Le stade intermédiaire:

C'est le stade inflammatoire chronique d'ARKIN:

- La nécrose fibrinoïde fait place à un tissu fibreux qui remplace les cellules de la média, les membranes élastiques sont très altérées.
- Le granulome inflammatoire s'enrichit en fibroblastes qui élaborent un tissu collagène. La prolifération fibroblastique prédomine dans l'adventice et au niveau de la zone sous intimale.
- En cas de Thrombose, celle-ci est colonisée par le tissu de granulation, et se reperméabilise à partir de néo-vaisseaux pariétaux.

C'est aussi le stade des complications viscérales:

- En aval d'une zone sténosée, le jet artériel s'exerçant sur une paroi déjà affaiblie, va donner naissance à un sac anévrysmal (I3I).
- Si l'enveloppe est trop mince, il y a suffusion hémorragique et surtout risque de rupture dans les tissus avoisinants.
- Malgré l'importance des thromboses artériolaires, souvent extensives, la nécrose ou l'infarctus parenchymateux restent rares. On invoque la relative lenteur du processus sténosant, permettant la reperméabilisation des thromboses et la mise en jeu des cercles anostomotiques.

B.2.c) Le stade cicatriciel.

C'est un stade de guérison histologique, car il n'y a plus de lésions actives, mais les séquelles sont souvent importantes.
Le tissu de granulation est, cette fois, entièrement remplacé par un tissu fibreux , pauvre en noyau, et parfois chargé de quelques plages d'Hémosidérine.

Cette organisation conjonctive intéresse les différentes zones lésionnelles: parois vasculaires, thromboses, tissu interstitiel. Une hyalinisation progressive se surajoute tardivement à ce stade, l'identification des vaisseaux nécessite souvent les colorants de l'élastine.

C.3) Variantes anatomo-cliniques.

C.3.a) Les formes aiguës (Angéites "microscopiques")(840).

Elles touchent les petites artérioles ne possédant pas de vasa-vasorum (diamètre inférieur à 200µ).

Le caractère segmentaire s'estompe (3I2):

- la nécrose et le granulome occupent toute la circonférence du vaisseau.
- On n'observe plus l'atteinte préférentielle des bifurcations vasculaires.

Les formes les plus aiguës sont les formes nécrosantes, ce sont également les plus mutilantes.

L'extension veineuse est possible, mais il s'agit, là encore, d'Angéïtes Nécrosantes pures et les lésions parenchymateuses restent rares et non spécifiques.

C.3.b) La Granulomatose allergique (724, I36).

3.b.1) Les lésions vasculaires.

Elles sont assez semblables aux atteintes de la P.A.N., mais on observe des réactions granulomateuses siégeant dans la média artérielle, ou plus rarement dans les parois veineuses.

3.b.2) Les atteintes interstitielles.

Elles siègent dans le tissu conjonctif et sont en principe indépendantes des lésions vasculaires:

- les exsudats inflammatoires aigus sont caractérisés par l'importance de l'éosinophilie (souvent 80% des cellules); plus tard, les macrophages les remplacent et on y rencontre des cellules géantes, des éléments lympho-plasmocytaires, le tout, sans véritable organisation.

Plus spécifique, il est souvent proche d'une veine. Le centre est formé par un infiltrat mixte, fait d'histocytes et d'éosinophiles qui sécrètent une substance du même type. Au stade chronique, cet infiltrat se désintègre; des macrophages s'organisent en une couronne de cellules épithélioïdes, entourant le foyer de nécrose éosinophile, d'autres fusionnent pour former des cellules géantes.

- Le tissu interstitiel de voisinage subit des modifications parallèles qui vont de l'oedème à la fibrose, en passant par le stade de Nécrose.

C.3.c) Le Syndrome de WEGENER (I22, 232, 833).

3.c.1) Les lésions angéïtiques du WEGENER

ont des caractères intermédiaires communs aux trois autres Angéïtes systémiques:

- Les vaisseaux touchés, sont de petite taille: artérioles plus souvent que veinules.
- Par contre, elles présentent différents stades évolutifs sur un même prélèvement; la nécrose fibrinoïde est rarement observée.
- Enfin, la dissémination du processus angéïtique est relativement limitée: elle reste fréquemment satellite des lésions granulomateuses.

3.c.2) Les lésions extra-vasculaires:

Le granulome , assez particulier, paraît indépendant de toute topographie vasculaire:

- La nécrose centrale est abondante
- le granulome périphérique est très polymorphe et comprend: polynucléaires, histocytes, cellules lymphoplasmocytaires; par contre, l'aspect de cellules épithélioïdes est rare. Les cellules géantes, assez fréquentes ont un cytoplasme homogène, très éosinophile. Enfin, on remarque, de temps à autre, des cellules d'aspect réticulaire, ressemblant parfois à des cellules de STERNBERG.

D) Réflexions sur quelques points d'Histogenèse:

Sans vouloir aborder des problèmes de nature physiopathologique, il faut reconnaître que l'observation histologique peut apporter des renseignemants pathogéniques précieux. En voici deux exemples:

D.I) Nature de la "Nécrose fibrinoïde":

Sur un plan structural, la Nécrose fibrinoïde ne possède aucune homogénéité. L'immunofluorescence nous fait découvrir sous cet aspect: Fibrine, Fibrinogène, débrits globulaires, hémoglobine , produits de lyse cellulaire etc....

Sur un plan physiopathologique, il semble exister deux grands types de substance fibrinoïde:

- La Nécrose fibrinoïde par perméation; c'est-à-dire, pénétration de protéines étrangères à travers la paroi vasculaire: le type en est l'hypertension artérielle maligne.
- La Nécrose fibrinoïde par mort cellulaire, c'est-à-dire lyse ou nécrose des constituants pariétaux: la P.A.N. appartiendrait plutôt à ce second groupe.

On comprendra en fait, que l'association soit possible.

D.2) L'enchainement des lésions:

C'est une querelle classique opposant les partisans d'un début adventitiel (57I, 548, 840) aux tenants d'une "pathogénie intra-luminale" (I8, 299, 8I0, 529).

Le problème se résoud mieux en considérant séparément:

D.2.a) Les artérioles sans vasa vasorum:

Le phénomène initial est alors la Nécrose fibrinoïde débutant au niveau de la couche sous-intimale puis, englobant la média interne. L'afflux des polynucléaires n'est que secondaire, mais survient très rapidement car la phase de Nécrose fibrinoïde est un processus extrêmement fugace. Si l'intensité de l'agression reste modérée, la L.E.I., relativement intacte, limitera l'extension du granulome vers l'adventice. Dans les formes subaiguës, la Nécrose fibrinoïde s'étend, d'emblée, à toute la paroi et le granulome sera transpariétal.

D.2.b) Les artères de moyen calibre avec vasa vasorum.

Dans ce cas, les lésions semblent débuter de façon concomittante au niveau de l'adventice (par les vasa-vasorum), et au niveau de la zone sous-intimale (en raison des facteurs hémodynamiques).
La "flambée" fibrinoïde, passant généralement inapperçue au niveau des vasa-vasorum, c'est donc l'infiltration péri-adventitielle qui sera la première remarquée. A l'inverse, la résistance initiale des couches sous-intimales, explique le retard de leur atteinte pathologique.

	FACTEURS ETIOLOGIQUES	CARACTERES ANATOMIQUES.			CARACTERES ANATOMO-CLINIQUES.	
		Lésions vasculaires (Topographie	Lésions interstitielles.	Aspects évolutifs.	REINS	POUMONS
P.A.N. classique.	Terrain atopique? H.T.A.? AgAu+ :0 à 30%.	A.N.segmentaire(++). Artères de type musculaire.	—	Lésions à plusieurs stades. Infarctus. Anévrysmes. Rupture.	Lésions ischémiques (++) Anévrysmes. (+) Ins.rénale inconstante et tardive.	Respectés en dehors des artères bronchiques.
ANGEITE AIGUE.	Sensibilisation 8 à IO jours avant le début (+). Streptococcies. Médicaments.	A.N. très inflammatoire. Artérioles. (+) Veines et capillaires.	Infiltrat. Nécrose.	Lésions toutes au même stade. Nécrose et thrombose des petits vaisseaux.	G.N. de type extracapillaire. Tableau de G.N.subaigue maligne I.R.A.(+)	Pneumonie nécrosante. Endartérite fibreuse.
WEGENER.	Début par un granulome O.R.L.	A.N.+ Granulome pariétal. Artérioles Veinules Capillaires	Granulome (structuré +++). Nécrose. Infiltrats.	Différents stades possibles. Thromboses distales. Nécrose des granulomes (++).	G.N. focale d'apparition retardée. Evolution défavorable	Angéite+ Granulome Association de lésions infiltratives et ulcératives.
GRANULOMATOSE ALLERGIQUE.	Asthme grave.	A.N. des artères moyennes. Granulome pariétal. Extension aux petits vaisseaux.	Nécrose. Granulomes. Infiltrat à éosinophiles(++)	Lésions d'âges différents.	G.N. focales ou lésions vasculaires prédominantes.	Angéite et granulome à éosinophiles. Pneumonies type: LOEFFLE.

TABLEAU 4 : ANGEITES

CARACTERES ANATOMO-CLINIQUES.					CARACTERES CLINIQUES.		
COEUR	NEURO-MUSCULAIRES.	CUTANES.	ABDOMINAUX	RATE.	H.T.A.	EOSINOPHILIE.	EVOLUTION
coronaires (+) signes infra cliniques.	multinévrites (+) myalgies (+)	+++ non spécifiques.	+++ infarctus mésentérique. signes pancréatiques.	trabéculaire (+)	+++	+/-	défavorable. chronique Poussées.
— possibilité d'infarctus miliaire.	plus rare	+++	rares. Foie (+) (artérioles et veinules portes).	artères folliculaires.	—	—	subaigüe et maligne.
+/- myocardite granulomateuse	plus rare	++ aspect ulcératif	rares.	granulome.	0	—	Rémission sous immunosuppresseurs (+)
++ sur les 3 tuniques.	+	++ nodules.	++ granulome à éosinophiles pseudo tumoraux.	granulomes (+++)	+	+++++	prolongée.

NECROSANTES SYSTEMIQUES: ASPECTS CARACTERISTIQUES.

V- RAPPEL DES PRINCIPAUX SIGNES CLINIQUES. ◆

La diffusion systémique du processus angéïtique explique un polymorphisme sémiologique assez exceptionnel. La fréquence des atteintes viscérales, précisée par l'étude des grandes séries (540, 548, 703, 89, 829, 552), est souvent fonction de la richesse circulatoire du territoire considéré. Il n'y a cependant, aucun parallélisme anatomo-clinique et, un accident aigu peut venir écourter brutalement l'évolution d'une forme jusque là bénigne. Ces considérations suggèrent, à l'évidence, qu'il n'existe pas de forme typique ●. C'est pourquoi l'étude de ces signes cliniques revêt parfois l'aspect d'un catalogue dont la lecture peut paraître fastidieuse.

A) Les signes généraux:

Ils tissent la toile de fond d'une maladie générale sévère, d'allure souvent maligne.

L'amaigrissement, constant dans les formes prolongées, peut atteindre des chiffres de IO à 25 kilogs en quelques mois. La fièvre (80% des cas de GODEAU (290))se résume souvent à une fébricule, mais peut devenir oscillante au cours des formes aiguës ou des poussées évolutives.

Le patient, asthénique, anorexique se plaint d'une série de phénomènes douloureux, dont l'origine est parfois difficile à préciser:

- processus névritiques
- myalgies
- arthralgies
- douleurs abdominales.

Dans ce contexte, inquiétant, les signes biologiques les moins spécifiques viennent confirmer l'impression de gravité clinique:

- accélération de la vitesse de sédimentation atteignant généralement 60mm à la première heure
- anémie de type "inflammatoire"
- leucocytose
- hyperglobulinémie portant sur les facteurs $\alpha 2$ et γ.

Le premier diagnostic évoqué, après 40 ans, est celui de néoplasie: il a le mérite non négligeable de déclencher la mise en oeuvre d'investigations complémentaires.

B) Les manifestations neuro-musculaires (27I, 44I, 86).

Les atteintes neuro-musculaires, souvent indissociables, occupent une toute première place, en raison de leur fréquence et de leur intérêt diagnostic. Cette fréquence, très discutée dans les séries autopsiques (558, I8, 540), atteind 70% si l'on utilise les critères électromyographiques (290).

N.B. ◆ Les signes rénaux et le problème de l'H.T.A. sont bien évidemment regroupés dans le chapitre III.

● La description de la P.A.N. nous servira cependant à ordonner l'analyse sémiologique, et le lecteur se reportera au tableau 4 qui résume les traits caractéristiques des 4 grands syndromes d'Angéïte systémique.

B.I.) Les signes neurologiques périphériques:

ils sont dus à une névrite ischémique, secondaire à l'atteinte des " vasa nervorum ". L'unité séméiologique est la mononévrite, son extension souvent irrégulière, permet de décrire les formes multinévritiques et polynévritiques (334, 377).

L'atteinte névritique débute classiquement par le stade des douleurs et des troubles objectifs de la sensibilité; l'atteinte motrice, secondaire lui succède au bour de deux à trois mois. En fait, l'installation des paralysies est souvent brutale, précédée de quelques heures seulement par les phénomènes douloureux (27I, 86). Les membres inférieurs sont, le plus souvent, touchés, en particulier dans le territoire du sciatique paplité externe; mais, la survenue d'une paralysie radiale ou cubitale n'est pas rare. L'atteinte des nerfscraniens est, par contre, exceptionnelle: le facial et les occulomoteurs sont alors les plus touchés (44, 2I2).

L'extension des troubles se fait par poussées successives conduisant à un tableau de multinévrites dont la prédominance distale reste la règle. L'amyotrophie est précoce. Au maximum, le tableau constitué, est celui d'une polynévrite : l'examen y retrouve souvent une certaine assymétrie, une atteinte tronculaire qui surprend dans ce contexte. L'E.M.G. reste évidemment l'examen le plus précieux pour établir le bilan et le pronostic de ces lésions (86).

L'évolution est assez capricieuse; la récupération est la règle en cas d'atteinte sensitive pure, mais une kinésithérapie précoce peut empêcher séquelles et ankylose dans les formes motrices.

B.2.) Les signes neurologiques centraux (44I, 583)

Leur polymorphisme échappe à toute description: isolés, ils égarent la recherche diagnostic.

Hémiplégies, crises convulsives, comas sont des signes péjoratifs annonçant fréquemment une évolution fatale.

Les syndromes méningés peuvent révéler une hémorragie cérébro-méningée mais souvent, l'examen du L.C.R. ne révèle qu'une simple réaction cellulaire (44I, 43I, 55).

Les formes médullaires se traduisent par une paraplégie ou une quadriplégie qui sont, en fait, plus souvent d'origine périphérique.

L'association à une sclérose latérale amyotrophique (GHITA) a surtout un intérêt étiopathogénique,puisque l'on connait l'existence de dysglobulinémies accompagnant une telle pathologie.

B.3.) Les atteintes musculaires.

Elles ont surtout une traduction subjective démontrée par la fréquence des myalgies (88% pour GODEAU) (290): intenses, nocturnes, tenaces, reproduites par l'étirement et la palpation.

Des oedèmes segmentaires musculaires peuvent accompagner les poussées évolutives: ils sont rapidement régressifs (703).

En fait, les signes musculaires restent très intriqués à la séméiologie neurologique; l'E.M.G. aide parfois à départager les responsabilités, en montrant un tracé d'atteinte myogène.

Beaucoup plus rarement le tableau est celui d'une polymyosite mal systématisée avec atrophie considérable des masses musculaires et élévation des enzymes sériques : Aldolases, T.G.O., C.P.K., L.D.H. (397).

C) Les manifestations cardio-vasculaires (260, I84, 367, I96)

Maladies vasculaires, la P.A.N. et les Angéïtes systémiques touchent plus souvent le coeur que les vaisseaux. Cette atteinte reste généralement infraclinique ou vient s'intégrer à une poussée évolutive terminale.

C.I.) L'atteinte coronarienne (260).

Sa fréquence anatomique avoisine 70% des cas (306, 540, 558, 73I) et les différents segments artériels peuvent être touchés. Les formes macroscopiques se signalent par l'existence d'anévrysmes multiples situés sur les troncs principaux: la coronarographie peut les visualiser, surtout chez l'enfant (I29).

Les atteintes microscopiques entraînent la formation de véritables infarctus miliaires, d'expression uniquement anatomique.

L'infarctus caractérisé est peu fréquent, et reste le plus souvent latent ou dépisté par l'E.C.G. Plus rarement, son siège inhabituel peut attirer l'attention: oreillette droite, pillier (260, 750).

C.2.) L'atteinte myocardique.

La Myocardite interstitielle indépendante de toute atteinte coronarienne est assez rare; elle peut être spécifique en cas de Granulomatose de WEGENER ou d'artérite temporale (I56, 65I). Elle serait responsable d'une tachycardie isolée, d'une arythmie complète, voire d'un allongement de l'espace P.R. (259, I96, 367).

L'insuffisance cardiaque fait partie du tableau terminal (367, 65I): l'hypertension, la coronarite et la myocardite participent à sa genèse. Il s'agit d'une insuffisance ventriculaire gauche qui peut se globaliser plus tardivement. Les digitaliques y sont relativement inefficaces.

C.3.) L'atteinte péricardique

Elle est retrouvée dans un tiers des autopsies (367) et relève de trois mécanismes:

- l'insuffisance rénale
- la survenue d'un infarctus transmural
- plus rarement, l'existence de lésions spécifiques de P.A.N.

Dans ce dernier cas, la Péricardite peut être cliniquement bruyante, apparemment isolée et en imposer pour une Péricardite aiguë virale: la Péricardite à éosinophiles accompagnant certaines Granulomatoses allergiques réalise ce tableau (I3).

Nous signalerons enfin, la possibilité d'hémopéricarde par rupture d'un anévrysme coronarien (SINCLAIR 707) et l'association à une Pancréatite (MITCHELL, I964)

C.4.) L'atteinte endocardique

elle est exceptionnelle si on exclut les observations d'Endocardites associées (cf. P.26.). Elle s'observe dans les Angéïtes granulomateuses allergiques sous l'aspect d'une Endocardite fibroblastique (I36).

C.5.) Les atteintes vasculaires.

C.5.a) Les atteintes artérielles distales sont les moins rares. Ces observations concernent surtout des enfants.
SIGUIER et NICAUD rapportent des mutilations du nez, des lèvres et des dernières phalanges (548, 705).
COOPER signale des gangrènes des membres inférieurs (I57).
Il faut ajouter que le Syndrome de RAYNAUD est rarement observé en cas de P.A.N.

C.5.b) Les atteintes artérielles proximales sont contestées dans leur existence: JOFFE a cependant réuni 7 cas d'anévrysmes artériels attribués à la P.A.N., et se situant sur les grands axes vasculaires des membres (iliaque primitive, fémorale, axillaire) (852).

On retrouve, de temps à autre, des observations d'ischémie aiguë des membres (I9): de telles observations évoquent plus la maladie de BUERGER que la P.A.N. et incitent à se montrer exigeant sur les critères histologiques.

C.5.c) Les veines, classiquement épargnées, sont en fait assez souvent touchées par contiguïté.
Il faut signaler l'observation d'une thrombose cave sup^re.(KOMROWER 429), l'atteinte des veines rénales (705, 523) sur laquelle nous reviendrons, et enfin, la possibilité de phlébites superficielles (I9).

D) Les manifestations digestives et abdominales (I8I, 8I, 550).

Quoique secondaires, en fréquence, les signes digestifs de la P.A.N., se distinguent en raison de leur richesse séméiologique et par la gravité de certains accidents aigus (I80).

D.I.) Accidents aigus:

De survenue brutale, ils émaillent le cours évolutif sur un mode imprévisible (I80). C'est le tableau d'un "drame abdominal" conduisant, sans retard, à une laparotomie exploratrice sur un diagnostic d'appendicite, de cholécystite ou d'ulcère perforé (I8I, 203).
Le diagnostic peut être évoqué sur l'observation d'anévrysmes blanchâtres, nodulaires siégeant dans le mésentère (I8I), ou par la découverte d'un accident évocateur: rupture d'anévrysme (2I4, 287), infarctus du mésentère (I8I). Souvent, il ne sera porté qu'après l'examen histologique de la pièce opératoire (588, 498b). Nous rappelons, à ce propos, la prudence avec laquelle le diagnostic de P.A.N. doit être évoqué en ces circonstances(cf.P 13.).

L'infarctus iléo-mésentérique est particulièrement grave: c'est l'une des toutes premières causes de mort accidentelle chez ces sujets.

D.2.) Les manifestations subaiguës:

Les signes digestifs non spécifiques (anorexie, nausées, vomissements, diarrhée...) sont banaux dans le tableau d'une P.A.N. (703, 46I).

Les caractères de la sémiologie douloureuse peuvent, cependant orienter vers l'atteinte de certains viscères:

- les signes hépatiques doivent surtout faire rechercher l'Ag.Au, mais ils peuvent être secondaires à un accident hémorragique ou ischémique (540).
- une scène vésiculaire peut être provoquée par l'atteinte de l'artère cystique.
- un tableau de Pancréatite est possible et nous rappelle que l'atteinte interstitielle de cet organe est chiffrée anatomiquement à 50% pour P. GIRARD.
- l'ulcère gastro-duodénal est rare: chez un malade traité il fera envisager la responsabilité des Corticoïdes (550).
- Enfin, l'association diarrhée-douleurs post prondiales précoces devra faire suspecter l'atteinte iléo-mésentérique (I8I).

Le développement des techniques artériographiques permet actuellement une approche diagnostique précieuse de ces syndromes par ailleurs si communs. La rectoscopie peut aider, en cas de Syndrome dysentérique , à découvrir des lésions spécifiques (LELONG).

E) Manifestations cutanées (640, 755, 468, 598, 449)

Présents, dans 25% des cas (775), les signes cutanés ont pour inconvénient leur absence de spécificité. Ils se rencontrent aussi bien dans la P.A.N.-maladie que dans certaines manifestations allergiques d'expression purement cutanée, ou de diffusion limitée (F. cutanéo-viscérales) (cf.P. 11.).

E.I.) Les nodules sous cutanés

ils représentent l'atteinte la plus évocatrice, et se rencontrent dans 20% des cas (290). Leur siège préférentiel se situe aux membres inférieurs, sur les crêtes tibiales et la face latérale des chevilles; mais on les retrouve également aux avant-bras, sur la face antérieure des poignets, plus rarement sur le thorax, l'abdomen et la face.

Ils se localisent sur les trajets vasculo-nerveux, et apparaissent enchâssés dans le derme, sous une peau d'aspect inflammatoire et de teinte rose-violacée. Leur dimension varie de la taille d'une tête d'épingle à celle d'une noisette.

Apparus brutalement, après quelques phénomènes douloureux, ils régressent en quelques jours; les plus superficiels pouvant s'ulcérer à la peau (775, 598, 468).

E.2.) Le Livedo inflammatoire ou Livedo racemosa d'EHRMANN

dessine une arborisation vasculaire sous-cutanée, dont les mailles les plus fines ne forment pas un réseau fermé. Il est d'aspect hyperhémique rouge-violacé, reposant sur une base inflammatoire; il devient jaunâtre à la vitro-pression (548, 5I).

Le simple Livedo de stase, aggravé par le froid et la station debout, ne présente pas de valeur pathologique.

E.3.) Les éruptions revêtent tous les types et perdent toute

valeur spécifique (598).
Le Purpura est la manifestation la plus fréquente (56% des cas de GODEAU 290) il est généralement de type inflammatoire, mais le Purpura thrombopénique peut se rencontrer.

Certains placards ecchymotiques sous cutanés pourraient provenir de la rupture d'anévrysmes miliaires (46I).

Les Exanthèmes sont particulièrement polymorphes: morbiliformes, scarlatiniformes, urticariens, érythémato-squameux. Ils récidivent souvent par poussées, déclenchées par une prise médicamenteuse.

Des lésions vésiculo-bulleuses, plus rares, ont été signalées, accompagnant les formes aiguës. Les atteintes ulcéro-nécrotiques sont particulièrement fréquentes au cours de la maladie de WEGENER (233, 833, 629).

E.4.) Des oedèmes segmentaires, d'allure inflammatoire sont retrouvés dans un tiers des cas de GODEAU (290).

E.5.) Les localisations muqueuses: nasales, bucco-pharyngées, rectales sont plus rares, mais revêtent des aspects semblables.

L'étude histologique de ces différentes lésions, facilement prélevables, a donné lieu à des publications multiples. Les atteintes artérielles du derme profond sont les plus évocatrices et méritent, à ce titre, d'être recherchées avec soin par une biopsie précoce . Cependant, on retiendra, avec Mme. LEIBOWITCH, qu'aucune image lésionnelle cutanée ne permet de présumer l'existence et le type des atteintes viscérales sous-jacentes (449).

F) Les signes ostéo-articulaires:

ils sont assez rares et peu étudiés.

F.I.) Les signes articulaires:

Les arthralgies sont, seules, observées avec une grande fréquence, appartenant surtout au tableau initial (GODEAU 72% 290). Elles représentent l'équivalent des signes articulaires de la maladie sérique.

Les manifestations d'arthrites aiguës ou subaiguës, n'atteignent pas IO% des malades: l'aspect est plutôt celui d'une polyarthrite évoquant le BOUILLAUD par son caractère migrateur. Cependant, les petites articulations distales sont plus souvent touchées que dans le R.A.A. (44I, 46I).

L'existence d'un tableau de polyarthrite chronique fait tout d'abord soulever l'hypothèse d'une Angéite Nécrosante secondaire à une P.C.E.(cf.P.14) Pour certains,une P.A.N. authentique peut revêtir à ses débuts, le masque d'une polyarthrite rhumatoïde: cette éventualité reste exceptionnelle (I6I, I62).

F.2.) Les signes osseux sont encore plus rares:

On peut signaler l'Ostéoporose secondaire à la corticothérapie ou consécutive aux atteintes neurologiques motrices.
Des aspects radiologiques de Périostite ont été rapportés, localisés au niveau des tibias et des métatarsiens (I9). L'irritation secondaire à des lésions vasculaires de voisinage semble le facteur pathogénique responsable (507, 694).

G) Les manifestations pleuro-pulmonaires (778, 730, 270, 447).

Classiquement absentes du tableau de la P.A.N., ces manifestations respiratoires sont à l'origine de certaines classifications nosologiques (ROSE et SPENCER 65I). Sans partager ce dogmatisme, nous devons reconnaître que chaque type d'Angéite possède en ce domaine, des signes qui lui sont largement spécifiques.

G.I.) L'Asthme et les pleuro-pneumopathies LOEFFLERIENNES:

L'Asthme se rencontre dans environ 20% des cas d'Angéites systémiques (829), et semble représenter un terrain favorable à l'éclosion de la maladie.

L'Asthme grave peut lui succéder ou apparaître de façon primitive: il est fébrile, s'accompagne d'une atteinte de l'état général et peut conduire rapidement à l'état de mal (777).

Les pneumopathies infiltratives s'associent souvent à un tel tableau: elles sont mal systématisées, fugaces, migratrices et récidivantes; elles s'accompagnent volontiers d'une pleurésie à éosinophiles.

L'hyperéosinophilie, parfois considérable (40 à 70% sur 20.000 à 50.000 leucocytes), est en effet le point commun de ces manifestations: elle permet généralement de les rattacher au tableau de Granulomatose allergique décrit par CHURG et STRAUSS (cf. P. 10). Certaines formes restent cependant localisées, toutes se signalent par leur excellente corticosensibilité (777).

G.2.) Les manifestations pulmonaires du WEGENER (456, 232, 833).

Leur expression clinique est inconstante et polymorphe: toux, hémoptysies, dyspnée, pleurodynies.
L'évolution tardive se fait vers la surinfection microbienne et l'insuffisance respiratoire, de type restrictif. Il n'y a jamais d'hyperéosinophilie massive.

Les aspects radiographiques sont trompeurs et font évoquer la tuberculose ou les staphylococcies pleuro-pulmonaires.
On rencontre:

- des opacités nodulaires, multiples, souvent mal circonscrites et associées à une accentuation réticulaire de la trame pulmonaire (I22, 232).
- des images infiltratives.
- des lésions excavées en principe sans niveau liquide et de contours fins (II7, 67I).
- des épanchements pleuraux, parfois spécifiques.

Ces lésions sont remarquables par leur caractère labile, transitoire, récidivant; elles siègent rarement aux lobes supérieurs.

En l'absence d'autres arguments diagnostics, on pourra s'aider d'une biopsie pulmonaire chirurgicale (833, 232).

G.3.) Les atteintes parenchymateuses interstitielles (778).

Elles méritent d'être citées , mais leur reconnaissance reste purement autopsique:

un tableau de Fibrose interstitielle diffuse a été observé par GHERMAN (I963) et plus récemment par TURIAF (778): la première observation correspond à une Granulomatose allergique, la seconde paraît être une forme particulière de WEGENER (456).

Des aspects de Pneumonie interstitielle semblent communs, mais leur valeur pathologique est discutée. Leur association à des images de "membrane hyaline" se rencontre dans les Angéïtes aiguës, lors de certains tableaux d'oedème pulmonaire non cardiogénique.

G.4.) Angéïtes pulmonaires secondaires à une hypertension artérielle pulmonaire (H.T.A.P.) (207, 730, 805, 747).

Cette situation clinique, assez rare, présente surtout un intérêt physiopathologique (cf.ChIV-2).

L'H.T.A.P. peut être primitive (729), secondaire à une cardiopathie congénitale (805, 4II, 564) ou acquise (582, 65I) ou liée enfin à une bronchopneumopathie chronique (522, I83, 65I).

Les observations rapportées semblent correspondre à deux ordres de faits:

I. L'existence d'une véritable P.A.N.: l'H.T.A.P. localisant la majorité des lésions vasculaires sur l'arbre pulmonaire.

2. Une H.T.A.P. sévère peut, à elle seule, entraîner des lésions caractérisées d'A.N. sur un arbre vasculaire fragile ne supportant habituellement, que de faibles pressions.

H) Manifestations O.R.L. et ophtalmologiques.

H.I) Manifestations ophtalmologiques (740)

Leur fréquence atteind 20% en cas de P.A.N.(PAUFIQUE) et 40% en cas de syndrome de WEGENER (740, 232, 80I).

Leur mécanisme, non univoque, mérite d'être précisé:

- atteinte granulomateuse: spécifique du WEGENER.
- manifestation d'Angéïte Nécrosante: sans particularité étiologique.
- plus rarement, atteinte allergique ou virale dépendant directement de l'agent causal.

H.I.a) Les atteintes rétiniennes:

- Parfois responsables d'une baisse de l'acuité visuelle, elles doivent être recherchées par la pratique systématique de l'examen du "Fond d'oeil" (F.O.)

= La rétinite hypertensive peut accompagner les tableaux de "P.A.N. macroscopiques" avec atteinte rénale.

= Les nodules dysoriques traduisent une atteinte neurogène de la rétine: au nombre de 4 ou 5, de teinte grisâtre et de petite taille, ils se regroupent à proximité des gros vaisseaux et évoluent sur plusieurs mois. Sans grande spécificité, ils se rencontrent également dans les hémopathies malignes, certains néoplasmes , et au cours des cirrhoses...(290). (cf. nos cas II et I2).

= Les accidents vasculaires, secondaires à l'hypertension ou à l'Angéïte, sont généralement "bruyants": la thrombose de l'artère centrale entraîne une amourose.

H.I.b) Les atteintes de l'uvée.

= les uvéïtes globales traduisent souvent un phénomène d'hypersensibilité généralisée.

= l'iritis peut se voir dans le WEGENER.

= l'atteinte des artères choroïdiennes peut entraîner un décollement de la rétine, parfois régressif, BOUDIN,(86) en a observé deux cas, dont l'un fut révélateur de la maladie.

= l'hémorragie du vitrée produit un glaucome néo-vasculaire.

H.I.c) Les atteintes de la cornée, organe avasculaire, sont assez spécifiques du WEGENER: la kératite interstitielle est secondaire au processus granulomateux nécrosant (son association à une atteinte cochléo-vestibulaire définit le syndrome de COGAN (I49)) (cf.notre cas n°I0). Son évolution aboutit à l'ulcère de cornée.

H.I.d) L'atteinte des conjonctives est souvent secondaire à une Angéïte des artères ciliaires longues.

H.I.e) L'atteinte du tissu orbitaire est assez caractéristique de la maladie de WEGENER: elle peut être due au processus d'Angéïte granulomateuse,ou secondaire à la propagation d'une sinusite maxillaire spécifique.

Elle se traduit par une exophtalmie pouvant évoluer comme une véritable tumeur de l'orbite, vers un état ophtalmologique avec atrophie optique secondaire, et destruction des parois osseuses (cf. cas n°I3, 20).

H.2) Manifestations O.R.L.

H.2.a) Généralités.

Elles sont exceptionnelles dans les Angéïtes Nécrosantes pures, où elles correspondent alors au foyer infectieux primitif (349, 604). L'Angine initiale peut prendre un caractère nécrotique et mutilant comme dans le cas signalé par CATHALA (I27).

Elles sont particulièrement fréquentes en cas de syndrome de WEGENER 60% pour Mc DONALD (477), 86% pour GODMAN (293), 90% pour WALTON (80I), 94% pour FAUCI (232).

Ces manifestations O.R.L. marquent l'entrée dans la maladie (cf. cas n°25). Elles peuvent rester très longtemps isolées et poser des problèmes diagnostiques,avec certaines tumeurs malignes de la face (80I).

Cependant, certaines formes de "WEGENER" peuvent évoluer jusqu'à leur terme, sans aucune localisation O.R.L.: cette possibilité les oppose à la constance des manifestations pulmonaires.

H.2.b) Clinique:

= La Rhinite : souvent premier signe d'alerte; elle peut être banale, purulente ou hémorragique et croûteuse, conduisant alors à l'obstruction nasale (232, 80I).

Son évolution se fait vers les mutilations cartilagineuses entraînant un effondrement caractéristique de l'arête du nez (cf. cas n°IO).

= La Sinusite (293, 232): elle touche préférentiellement les sinus maxillaires, puis par ordre décroissant, les sinus frontaux, ethmoïdaux et sphénoïdaux.
Ces atteintes seront précisées par examens radiographiques et tomographiques; la surinfection, fréquente, sera recherchée (Staphylocoque, Pseudomonos en l'absence de drainage).
L'évolution se fait vers les destructions osseuses atteignant l'orbite et la fosse temporale.

= La Larvngite est beaucoup plus rare et revêt une forme ulcérative.

= L'atteinte auriculaire s'observerait dans I5 à 40% des cas (229, 22).
- l'otite séreuse moyenne serait secondaire à la propagation d'une sinusite mastoïdienne, ou à l'obstruction granulomateuse de la trompe d'Eustache. Isolée, elle pose les problèmes diagnostiques discutés, Page 23.
- Dans les formes évoluées, la surdité de transmission est fréquente et peut s'associer à quelques signes vestibulaires.

H.2.c) Histologie (80I, 232).

La situation de ces lésions O.R.L. permet un accès biopsique facile et, par suite, un diagnostic précoce.
Ce diagnostic repose sur l'observation de deux lésions histologiques élémentaires dont la spécificité n'est pas toujours évidente:

- le granulome (60% des cas) comprend une zone nécrotique centrale, une couronne de cellules inflammatoires périphérique et quelques cellules géantes, de type LANGHANS.
- Ces lésions granulomateuses sont indépendantes des atteintes vasculaires, d'Angéite Nécrosante : celles-ci, rencontrées dans 30% des cas, touchent artérioles, veines et capillaires;

I) Autres manifestations.

= Les manifestations testiculaires ont été signalées avec une certaine fréquence: 8/44 par DAHL (I72), 2/I7 par ARLOT (I9) et 3/I8 par GODEAU (290). L'aspect est celui d'une orchite, ou d'une orchiépididymite: la biopsie a été préconisée parfois avec un certain succès (266).

= Des adénopathies , de taille modérée, une splénomégalie sont signalées dans 9% des cas de MOWREY (540).
Les adénopathies semblent plus fréquentes, en cas de WEGENER.

Un tel polymorphisme sémiologique nous laisse à priori septique, quant aux possibilités de parvenir à une suspicion clinique raisonnable.

Ce serait en fait méconnaître la réalité clinique: un état général altéré, des algies diffuses, intenses, rebelles, une fébricule persistante, tracent, chez ce malade, un tableau orientant vers une pathologie maligne. L'examen clinique, par suite plus minutieux, doit apporter le signe focal

(H.T.A., s. neurologique, s. cutané, hématurie microscopique), argument d'orientation capital, dans ce contexte.

Au total, l'étape du dépistage clinique ne nous apparaît pas comme la plus difficile: c'est bien souvent aux stades suivants que débuteront les véritables problèmes diagnostiques (cf. ChapitreIII-4).

CHAPITRE 2.

ETUDE DE 25 CAS ANATOMO-CLINIQUES.

I- METHODOLOGIE.

2- EXPOSE DES OBSERVATIONS.

3- TABLEAUX SYNTHETIQUES.

4- CONCLUSION: APPORT DE CETTE SERIE PAR RAPPORT AUX DONNEES DE LA LITTERATURE.

Provenance des dossiers:

Clinique de "Néphrologie et des maladies métaboliques" du C.H.U. de LYON
Pr.J. TRAEGER (Hôp. de l'Antiquaille, 1957-1973
Hôp.Ed. HERRIOT, 1973-1976)

Clinique médicale, C.H.U. de DIJON: Pr. P. CORTET
Néphrologie, C.H.U. de DIJON: Pr.Ag G. RIFLE

Service de Néphrologie du C.H.U. de Saint ETIENNE: Pr.Ag.F. BERTHOUX.

I- MATERIEL ET METHODES.

Ce travail est le résultat de l'étude rétrospective de 25 dossiers d'Angéite Nécrosante systémique. Il s'agit d'une série essentiellement néphrologique, comparable à celle publiée par KLEINKNECHT (415).

1) Origine des dossiers:

- Ces cas ont été observés sur une période d'environ 30 années.

- Ils proviennent, en majorité, (I9 cas) du recrutement de la clinique de " Néphrologie et maladies métaboliques " du C.H.U. de LYON: Pr. J. TRAEGER (Hôp. de l'Antiquaille, I957-I973; Hôp. Ed. HERRIOT, I973-I976.)

- Les autres observations nous ont été amicalement fournies par le Service de clinique médicale du C.H.U. de DIJON : Pr. P. CORTET, et son département de Néphrologie: Pr. Ag. G. RIFLE (4 cas), et par le récent service néphrologique du C.H.U. de St ETIENNE: Pr. Ag. F. BERTHOUX (2 cas).

2) Sélection des cas:

Elle est fondée sur l'observation d'un tableau de maladie "systémique", et l'exigence d'un critère histologique de certitude (cf. Définition).

De ce fait, nous avons écarté 6 observations dont le diagnostic n'était que"cliniquement probable".

Le critère anatomique cutané n'a pas été jugé suffisant à authentifier la maladie (cf. P. 44).

Malgré ces réserves, les cas 7 et 2I sont conservés dans la série finale, en raison de l'intérêt des problèmes soulevés.

3) Présentation des résultats.

Les résultats seront retrouvés sous trois aspects différents:

1) Etude descriptive des 25 observations, réalisée sous la forme de résumés exposant les principaux faits anatomo-cliniques. L'ordre chronologique des dossiers sera respecté, de façon à montrer l'évolution des techniques d'examen.

2) Tableaux récapitulatifs suivis d'une brève synthèse soulignant les données les plus originales de cette série .

3) Dans le texte général enfin, on fera souvent référence à ces faits et chiffres; que ce soit par souci d'illustration ,ou lors d'une discussion difficile.

II- CAS CLINIQUES.

Cas n° I. Mme C.... M. Sce Pr. TRAEGER. Obs. n° 467.
Malade de 46 ans sans antécédents particuliers.

- Histoire clinique:

elle débute fin Juillet I957 par une otite bilatérale, fébrile avec otorrhée et surdité. L'état infectieux dure IO jours et les signes s'amendent en dehors de la surdité. L'otorrhée réapparait à la troisième semaine et nécessite un avis O.R.L.; l'état général s'altère à partir du I5 août, avec survenue de troubles digestifs majeurs. L'hospitalisation (3/09/57), est motivée par un état d'oligo-anurie avec urée à 2gr., K à 8, signes d'hyperhydratation extracellulaire, T.A.: I5/IO. La biologie révèle une élévation importante des anticorps antistreptococciques. La malade subira deux E.E.R. l'anurie restant complète et décède au dixième jour dans un tableau d'O.A.P. et de troubles rythmiques (Ttt.=Pénicilline).

- Histologie (autopsie).

- pas de lésions macroscopiques extra rénales en dehors d'un foie congestif (I,8kg.).
- Reins de tailles normales, rouges et congestifs à la coupe.

Glomérules: G.N. extracapillaire diffuse avec formation de croissants concentriques. Oblitération des capillaires et nécrose fibrinoïde segmentaire.

Interstitium: infiltration lymphocytaire prédominant autour des glomérules et à la jonction cortico-médullaire.

Vaisseaux: Angéite nécrosante au stade inflammatoire, lésions tout à fait typiques, prédominant sur les artères de moyen calibre (arquées, interlobulaires).

Conclusion: P.A.N. aigue, F. microscopique avec G.N. extracapillaire +++, déclenchement post otitique, étiologie streptococcique possible. I.R.A. décès vers la cinquième semaine.

Cas n° 2. Me. E.... I. Sce. Pr. TRAEGER Obs.n° I643.
Femme de 66 ans, au terrain asthmatique, porteuse d'une lithiase vésiculaire, radiologiquement prouvée. Par ailleurs, angines assez fréquentes, suivies de manifestations articulaires distales.

- Histoire clinique:

De septembre à décembre I958, angines récidivantes avec signes articulaires, oedème des membres inférieurs et surtout altération de l'état général.
Hospitalisée le 7/OI/59 avec oligurie 500cc/j. , urée= I,30gr. et vomissements incoercibles. L'anurie se complète, le I2 et justifie le transfert en milieu néphrologique (urée≃2gr.).

La malade décède avant toute dialyse, le I5/02/59. de troubles respiratoires et centraux (paralysie de dilatateurs).
- Histologie (autopsie).

- lésions d'A.N. aux stades inflammatoires ou intermédiaire touchant le pancréas. Les muscles striés, le myocarde, la rate et un ganglion anthracosique. Poumon ou thracosique présentant des foyers d'alvéolite oedémateuse.
- Les reins sont de taille normale et leur corticale présente un aspect blanchâtre avec piqueté hémorragique.

Glomérules : nombreux pains à cacheter et croissants épithéliaux, les autres présentent une sclérose segmentaire.

Interstitium: infiltrat inflammatoire lymphocytaire, entourant tout particulièrement les glomérules.

Vaisseaux: A.N. des artères arquées et lobulaires, stade aigu

Conclusion: P.A.N. aiguë, G.N. extracapillaire et sclérosante, Angéite assez diffuse, certaines lésions ayant déjà un aspect intermédiaire. Tableau d'I.R. subaiguë.déclenchée par une angine. Evolution sur 2 mois I/2.

==========

Cas n°3. Mme. M.... O. Sce. Pr. TRAEGER Obs. n° I8I3.
Cultivatrice de 63 ans, sans antécédent particulier.
- Histoire clinique:

Les premiers signes sont l'apparition de céphalées et de douleurs rhumatismales des épaules et des bras (décembre I958). En Janvier I959, le tableau prend un masque digestif: gros foie, douleurs abdominales, vomissements et la malade est hospitalisée en gastro-entérologie. L'urée est à 3 gr., la T.A. à 22/I2. La malade est transférée en milieu néphrologique, en raison d'un état oligoanurique.
La malade décède en cours de dialyse (sa 2ème.)(embol?).
- Histologie: (autopsie).

Hématome péri-rénal droit (500 à 600cc) (cf. P.).
rate truffée d'infarctus apparemment suppurés, lésions artérielles aiguës du psoas.

Reins: .. glomérules normaux en dehors de quelques pains à cacheter.

.. Interstitium: infiltrat lymphocytaire en plages.

.. Vaisseaux: thromboses avec images de reperméabilisation. Images anévrysmales avec rupture des fibres élastiques au niveau du collet. Atteinte des gros vaisseaux.

Conclusion: P.A.N. macroscopique, stade intermédiaire, hématome péri-rénal droit.

==========

Cas n° 4. Mr. O..... J-M. Sce Pr. TRAEGER. Obs. n° 30II.
Cet homme de 32 ans présente, comme son père, des antécédents de R.A.A..

- Histoire clinique:

Elle débute en Janvier-Février 1960 par trois angines successives, suivies de myalgies, d'arthralgies et d'une éruption noueuse siégeant aux avant-bras et sur les crêtes tibiales (15/02/60). Un streptocoque est retrouvé au prélèvement de gorge. La pénicillinothérapie est suivie d'une éruption morbiliforme. La scène se complète, début mars, par un syndrome d'orchite et la découverte d'une protéinurie (2gr./24h.), accompagnée d'une hématurie microscopique (urée: 0,57). Les A.S.L.O. restent augmentés trois mois après: 800u.
Un traitement associant Cortancyl et Extencilline est institué. L'Extencilline entraîne une nouvelle poussée éruptive de nodosités. Par la suite, le malade va bien, la protéinurie disparaît en un an; la corticothérapie est arrêtée progressivement en deux ans. Onze ans plus tard , à la suite d'un nouveau foyer infectieux, poussée de nodules, myalgies et amyotrophie du jumeau interne (biopsie relevant des segments de périvascularites et une myosite interstitielle.

- Histologie:

Biopsie cutanée aspect d'allergides nodulaires.
P.B.R. Glomérules (sur 26)
4 pains à cacheter
3 scléroses segmentaires avec croissants et prolifération endothéliale (+/-)
autres glomérules normaux ou à basale épaissie.
Interstitium: infiltrat inflammatoire prédominant autour des glomérules.
Conclusion: Vascularite allergique probablement post streptococcique, avec G.N. proliférative et sclérosante FOCALE. Evolution totalement régressive. Nouvelle poussée douze ans après

==========

Cas n° 5. Mr. S..... J. Sce. Pr. TRAEGER. Obs. n° 6178.
Malade de 65 ans, hypertendu ancien (18), diabétique (type gras), est adressé le 10/06/63 par l'hôpital de V..... pour azotémie à 5,30 et état oligoanurique.

- Histoire clinique:

La seule certitude est que la séméiologie a débuté 3 semaines plus tôt par un accident d'hypertension occulaire. L'I.R.A. s'est installée du 5/6 au 10/6, accompagnée d'une tendance hypertensive. Le malade décède rapidement, le jour même de son arrivée, à notre service, dans un tableau de choc irréversible.

- Histologie: (autopsie).

Seuls les reins ont été prélevés.
Glomérules: quelques pains à cacheter
des lésions plus récentes de G.N. extra capillaires avec nécrose du flocculus.
ces lésions conservent une topographie segmentaire.
Vaisseaux: atteinte des artères de gros calibre (type interlobaire) stade inflammatoire.

Conclusion: Périartérite aiguë, G.N. extracapillaire, I.R.A. les lésions vasculaires seraient plutôt du type macroscopique. Evolution défavorable en trois semaines.

==========

Cas n° 6. Mr. C..... A. Sce Pr. CORTET. Obs. n°63/356/H.
Malade de 73 ans, présentant comme seul antécédent notable, la survenue de crises douloureuses abdominales, périodiques depuis 40 ans. Le malade utilise, en ces occasions la Morphine (R).

- Histoire clinique:

en Décembre I962, le malade accuse des algies diffuses, cervicales, lombaires, dorsales et thoraciques. L'état général s'altère considérablement et il note une impotence des membres inférieurs. Une radio pulmonaire pratiquée en décembre, révèle un aspect réticulo-nodulaire des deux bases avec trois nodules de la région sous hilaire droite. Aspect de pneumopathie virale assez rapidement regressif.
Le malade est hospitalisé en juillet I963, pâle, très amaigri (plus de IO kgs.), présentant des signes névritiques du membre inférieur gauche. Son état s'altère progressivement, et c'est d'une cachexie avec atteinte rénale préterminale qu'il décède, fin août (un traitement massif et prolongé à la Colimycine a d'ailleurs peut-être aggravé le problème rénal.

- Histologie: (autopsie) Dr. MICHIELS.

Signes extra rénaux: - ostéoporose +++
- rate I artériole centro corpusculaire au stade intermédiaire.
- lobe inférieur droit pulmonaire est congestif avec alvéolite oedémateuse et hémorragique.

Reins : taille et poids normaux, entourés d'une gangue de sclérolipomatose. A la coupe, le parenchyme présente des petits nodules blanchâtres, de la taille d'une tête d'épingle.

Glomérules: normaux ou cernés d'une sclérose capsulo-flocculaire.

Vaisseaux: nombreuses lésions aux trois stades, thromboses fréquentes dont certaines en voie d'organisation conjonctive (+).

Interstitium sclérosé.

Tubes: ininterprétable en raison de l'autolyse cadavérique.

Conclusion: P.A.N. " classique ", glomérules ischémiques. Evolution sur 8 mois. Insuffisance rénale pré-terminale.

==========

Cas n° 7. Mme. N..... A. Sce Pr. TRAEGER. Obs. n° 8487.
Cette femme de 46 ans, aux antécédents de R.A.A. (I4 ans), présente depuis I5 ans (retour d'Algérie), des épisodes infectieux O.R.L. particulièrement fréquents: angines, sinusi-

tes, otites et bronchites.
- Histoire clinique:

En hiver I962, elle présente " une pharyngite, avec obstruction nasale par atteinte du cornet inférieur " droit et sinusite maxillaire gauche.
En décembre I964, hysterectomie pour fibrome. Après son intervention, la malade reste affaiblie et subfébrile.
En février I965, rhinite purulente s'évacuant par les choanes puis otite droite avec hypoaccousie (pus amicrobien) et inflammation des glandes sous-maxillaires. Un dosage d'urée aurait déjà révélé un taux de I,IOgr/l. La scène se complète par un amaigrissement de 6kgs., des troubles digestifs variés, des MYALGIES (+++), des arthralgies et enfin, une éruption de nodosités sur les avant-bras.
Le malade est hospitalisé dans ce tableau, le 25 mai I965, en raison de l'apparition d'un état oligoanurique (urée: 2,8).
La radio pulmonaire d'entrée révèle un aspect en " tempête de neige " prédominant à gauche, alors qu'il n'y a pas de scène d'O.A.P. Le sinus maxillaire gauche est opaque.
Le diagnostic de G.N. subaiguë maligne est posé et on institue corticothérapie (40 mg. Solumédrol) et pénicillinothérapie.
4 E.E.R. sont nécessaires, compliquées par l'apparition d'une péricardite et d'une surinfection à Klebsellia.
Décès le IO/06/65 en choc septique.
- Histologie: malheureusement non faite.

Conclusion: Cette observation a été conservée, malgré l'absence de preuve histologique: elle évoque, en effet, très fortement le diagnostic de WEGENER.

==========

Cas n° 8. Mr. C..... R. Sce. Pr. CORTET. Obs. 68/433/H.
Cet homme de 50 ans a présenté un eczéma de la face il y a I5 ans et un psoriasis, actuellement généralisé, ayant débuté il y a deux ans.
- Histoire clinique:

Elle est marquée par une altération de l'état général fébrile (amaigrissement de 20 kgs.) et associée à des douleurs abdominales. Un transit O-G-D aurait révélé un ulcère du bulbe, mais le traitement n'a pas soulagé le malade.
Dans le service (septembre I968) on découvre:
- une H.T.A. à I7/II assez constante.
- une monoplégie portant sur le territoire du radial gauche, bientôt accompagnée d'une paralysie faciale gauche, d'une atteinte du voile du palais (X. G) et enfin, d'une paralysie du S.P.E. droit. Les tracés E.M.G. sont du type atrophie neurogène périphérique.

La biopsie musculaire est négative et une biopsie hépatique montre une stéatose en îlots , avec signes de dégénérescence cellulaire (granules, vacuoles).
Une corticothérapie intensive (3mg/kg.) est instituée (I6 octobre I968), amenant une amélioration symptomatique franche. Mais, trois semaines plus tard, la T.A. est à 22/I5.
Le malade est hospitalisé le 28/II dans un tableau abdominal

aigu (douleur irradiant dans le testicule gauche, diarrhée) et décède le lendemain (collapsus irréversible)

- Autopsie:

Infarctus iléomésentérique de 60 cm. de long, responsable du décès, la muqueuse gastrique est également nécrotique par place.

Foie: cirrhose débutante.

Coeur: fibrose interstitielle, endartérite +.

Poumon:pneumonie fibrinoleucocytaire (G).

Testicule: à droite, nécrose ischémique, oblitération des artérioles par un phénomène fibrino-cruorique. épididyme G.: A.N. de quelques artérioles.

Nerf S.P.E. droit: thrombose artériolaire. Prolifération fibroblastique soulevant l'endothélium.

Surrénales: signes de déplétion et d'inversion lipidique, aspect d'insuffisance surrénale aiguë. Quelques artérioles du tissu graisseux touchées par le processus fibroblastique.

Reins: petits (70 grs chacun). Nombreuses lésions touchant les artères de moyen calibre, au stade cicatriciel.

Conclusion: P.A.N. " classique " où la corticothérapie massive a entraîné un infarctus iléo-mésentérique. Processus angéitique au stade cicatriciel. Un doute sur une origine hépatitique.

==========

Cas n° 9. Mr. G..... V. Sce Pr. M. GIRARD. Obs. 34.636. Sce Pr. TRAEGER (Obs. déjà publiée par C. TREPO) (768).

Malade de 62 ans sans antécédent notable.

- Histoire clinique:

Le malade est hospitalisé en février I970, dans le Service du Pr. M. GIRARD, en raison d'un tableau fébrile existant depuis trois mois et accompagné d'un amaigrissement de 8 kgs., de myalgies intenses et de signes allergiques (érythème, urticaire) . Les signes hépatiques apparaissent cependant au premier plan: (hépatomégalie, subictère, signes biologiques de cytolyse Ag Au + I/5I2 (I.H.A.). L'aspect histologique du foie est celui d'une hépatite scléreuse (février I970), mais une biopsie du quadriceps révèle des lésions typiques de P.A.N. (stade aigu et scléreux) (juillet I970).

L'évolution défavorable se poursuit en dépit d'une corticothérapie de 20 mg. de Cortancyl/jour, puis de 30 mg./jour: il apparaît des signes neurologiques déficitaires et une protéinurie massive. L'Imuran remplace alors les corticoïdes. En mai I97I, hospitalisation en milieu néphrologique en raison d'un état oligoanurique accompagné de signes infectieux. La Phlébographie des veines rénales révèle une thrombose des veines rénales . La diurèse se rétablit sous Streptase.

L'Ag Au est toujours ⊕ :I/ 32 000 en I.H.A.

Malgré une thérapie associant Chloraminophène/ Solupred, le malade décède en août I97I d'une hémorragie cérébro-méningée, secondaire à une poussée hypertensive.

- Histologie:

une P.B.R. post-mortem examinée en I.F. révèle une fixation granuleuse d'IgG et de C3 caractéristique d'une G.N. extra membraneuse (Dr. N. BLANC). La recherche d'Ag Au y est négative.

Conclusion: P.A.N. à Ag Au ⊕, évolution défavorable, malgré la corticothérapie et les immunosuppresseurs. G.N. extra-membraneuse expliquant la survenue d'une thrombose des veines rénales.

==========

Cas n° IO Mr. L..... G. Sce Pr. BERTOYE. Obs. publiée dans la thèse de MATHEVON (I976).

Il s'agit d'un jeune homme de 22 ans, en bonne santé jusqu'en juillet I970.

- Histoire clinique:

Elle débute par une toux d'abord isolée, puis associée à des signes naso-laryngés et à un amaigrissement de 8 kgs.
En décembre I970, la graphie pulmonaire révèle une opacité de la base droite de structure multiexcavée.
La découverte d'un staphylocoque entraîne la mise en route d'un traitement antibiotique lourd (Keflin ®, Ampicilline, Gentalline ®).
Les signes s'aggravent: hémoptysies, apparition de signes rénaux (protéinurie, hématurie microscopique) et d'un syndrome dysentériforme. La survenue d'une insuffisance respiratoire, puis d'une insuffisance rénale nécessitent le transfert en milieu de réanimation.
Une artériographie rénale ne révèle pas d'anomalie significative, mais se termine par une néphrectomie secondaire à un hématome péri-rénal.
C'est l'apparition, en août I97I, d'une déformation de l'arête du nez et d'une kérato-conjonctivite bilatérale qui font évoquer le diagnostic.
Le traitement (Endoxan ®, Prednisone) après certaine amélioration symptomatique n'empêche pas l'exitus, en juillet I972, après 24 mois d'évolution.

- Histologie du rein néphrectomisé:

Glomérules: 80% sont sclérosés: boules fibreuses ou hyalines entourées d'un croissant fibrocellulaire. Les autres glomérules présentent des lésions segmentaires de nécrose, hyalinisation et prolifération cellulaire épithéliale.

Interstitium: infiltrat fibreux et inflammatoire à prédominance lymphocytaire, entourant particulièrement les glomérules (I ou 2 cellules géantes de type LANGHANS).

Vaisseaux: Images d'A.N. au stade cicatriciel, touchant artères et veines. Certaines images de thrombose touchent les artérioles afférentes et se prolongent à l'intérieur de la capsule de BOWMAN.

Conclusion: Maladie de WEGENER, qui aurait pu être diagnotiquée

plus tôt sur la pièce de néphrectomie; évolution défavorable en raison d'un traitement trop tardif. Décès par insuffisance rénale et respiratoire.

==========

Cas n° II. Mr. L..... J-P. Sce. Pr. CORTET. Obs. 7I/24/H.
Sujet de 35 ans, alcoolo-tabagique.

- Histoire clinique:

Cet homme déjà connu du service, consulte le 06/02/75, pour une altération de l'état général, des douleurs articulaires et l'apparition d'un syndrome d'orchiépididymite, d'abord gauche, puis bilatéral.
Il exite une hépatomégalie et les transaminases sont élevées, mais ces anomalies sont mises sur le compte de l'éthylisme. En fait, le diagnostic ne sera pas évoqué avant l'apparition d'un tableau abdominal conduisant, le 23/04/75, à une intervention qui découvre un hématome péri-rénal (cf. P.). L'étude histologique de la néphrectomie fournit la preuve de la Périartérite. L'artériographie révèle des microanévrysmes et des aspects d'endoartérite (a. hépatique, splénique, cystique). Une corticothérapie (I,5mg./kg.) est instituée, en mai I975. Les Transaminases restent modérément élevées et l'Ag Au est détecté dans le sérum par la technique d'immunodiffusion. Sous corticothérapie, la T.A. s'élève jusqu'à 20/I4, et il apparaît des signes de névrite au niveau du S.P.E. droit. L'Ag Au sera constamment retrouvé, par la suite.
Après dix huit mois de recul, le malade reçoit encore I5mg./j. de Solupred ®. L'évolution semble être progressivement défavorable, sans véritable poussée. L'urée est à I gr., la créatinine entre 25 et 30. Le rein gauche ne dépasse pas trois vertèbres malgré la néphrectomie contro-latérale et apparaît bosselé, inhomogène à une nouvelle artériographie.

- Histologie:

Pièce de néphrectomie: Le cortex est parsemé de multiples petits infarctus sous capsulaires d'aspect blanc-jaunâtre.

Vaisseaux: les artères interlobaires et arquées sont le siège de lésions d'A.N. de différents stades. Certaines sont au stade inflammatoire, d'autres présentent des is. d'organisation fibro-hyaline. Certaines zones thrombotiques subissent un processus de reperméabilisation par des néocapillaires. Enfin, il existe des images anévrysmales caractérisées, se développant aux dépens des zones scléro-hyalines.

Glomérules: les glomérules situés dans les zones infarcies ont un aspect en pain à cacheter, les autres semblent normaux.

L'Interstitium: apparaît surtout fibrosé.

Conclusion: P.A.N. à Ag Au positif, hématome péri-rénal, évolution chronique mais défavorable sous Cortisone.

==========

Cas n° I2. Mr. D..... M. Sce. Pr. TRAEGER. Obs. n° I8. 704.
Cet ingénieur de 30 ans ne présente que des antécédents mineurs à type de sinusites, urticaire de l'enfance et un accident allergique cutané aux Sulfamides.

- Histoire clinique:

Très logique, voire exemplaire, fut ,en fait, reconstruite après quelques errements.
Sa femme est atteinte, en juillet I972, d'une hépatite virale, type hépatite B. Fin août, notre patient se plaint d'une asthénie intense, d'arthralgies et se sent fébrile. Ce n'est que quatre mois plus tard, qu'il vient consulter, en raison d'une hypertension récente et brutale à 2I/I4. Il existe une rétinopathie au stade III et un amaigrissement chiffré à 9 kg. Le diagnostic de P.A.N. est rapidement porté grâce à la réalisation d'une artériographie rénale qui révèle des microanévrysmes, un aspect " vrillé " des bronches artérielles et de nombreux infarctus corticaux. La découverte d'un Ag Au sérique, présent au taux de I/64 (immunodiffusion), achève de préciser le diagnostic après P.B.R. et P.B.F., un traitement associant Imurel ® et corticoïdes est institué. En dépit de cette thérapeutique, et malgré l'absence de poussée évolutive, l'évolution est lentement défavorable, marquée par une hypertension sévère et une insuffisance rénale assez rapidement progressive. En février I974, la Créatinine est à 30, l'urée voisine de 0,80. En février I975, l'urée est à I,50, la Créatinine à 50. Pendant toute cette évolution, l'Ag Au persiste dans le sérum:ses taux variant peu.
La dialyse s'avère nécessaire en avril I976: le patient, installé à domicile, la supporte bien, son état général reste actuellement satisfaisant.

- Histologie: (février I973)

Biopsie musculaire: négative.

P.B.F.: foie d'hépatite chronique active (à l'I.F., fixation positive par l'IgG, l'IgA et le Fibrinogène, au niveau des travées interstitielles. L'Ag Au est retrouvé positif dans deux hépatocytes.)

P.B.R.: (janvier I974)

- Glomérules (26) On observe des aspects ischémiques: 2 pains à cacheter, plissement des membranes basales épaissies. Mais, par ailleurs, certains glomérules sont le siège d'une prolifération endothéliale et épithéliale de caractère focal. Le mésangium est surchargé et hyperplasie au voisinage de ces zones proliferatives.

- Vaisseaux: Ils sont le siège de lésions cicatricielles souvent très mutilantes: endartérite fibreuse, thromboses présentant des aspects de néo-vaisseaux. L'Interstitium est infiltré et sclérosé, les tubes présentant des aires d'atrophie. L'I.F. reste négative.

Conclusion: Cas particulièrement démonstratif de P.A.N. à AgAu positif. On notera l'association d'une G.N. focale aux lésions ischémiques d'origine artérielle. L'évolution s'est faite sur un mode progressif vers l'insuffisance rénale chronique nécessitant l'hémodialyse périodique.

==========

Cas n° I3. Mme. P..... P. Sce. Pr. TRAEGER. Obs. n° I8.9I5.
Mme P..., 53 ans, dont le père est décédé à 60 ans d'insuffisance respiratoire, a déjà un " lourd passé " infectieux: angines accompagnées d'arthralgies, sinusites récidivantes.
- Histoire clinique:

En janvier I973, sinusite droite ayant nécessité 5 curetages successifs, puis le 8 mars l'ablation d'un"kyste suppuré" sous antibiothérapie (Gentalline).
De retour chez elle, la malade constate l'existence d'urines foncées, de pétéchies sur les avant-bras, et d'un oedème malléolaire; de plus, elle souffre à nouveau d'arthralgies. Fin mars, elle est admise en milieu néphrologique pour un syndrome de G.N.A. (l'urée est à I,I0; la T.A. à I7) qui se complique bientôt d'une I.R.A. oligoanurique.
La période anurique est marquée par une série de complications infectieuses touchant particulièrement la sphère pulmonaire.
La reprise de diurèse s'effectue en trois semaines, après I0 séances d'E.E.R., sans traitement étiologique spécifique. Au bout de 6 semaines, la malade part en convalescence avec une urée de base, voisine de 0,75. Elle reçoit un traitement associant 20mg de Cortisone et I00mg. d'Imurel, chaque jour.
Pendant deux ans, la fonction rénale reste stable (Créatinine $\simeq$ I8), et la malade va bien, en dehors d'une nouvelle poussée de sinusite, accompagnée d'une exophtalmie droite.
La situation se dégrade, à nouveau, en avril I975, à la suite d'une angine (l'urée est à I,40 et surtout il existe des signes de suboedème pulmonaire). L'hémodialyse périodique s'avère nécessaire, à compter de juin I975. Elle est mal supportée sur le plan cardio-vasculaire: crises fréquentes de T.A.P., sub O.A.P., survenue de douleurs angineuses. En dehors des signes de stase, la graphie pulmonaire, révèle une pleurésie droite récidivante et des nodules infiltratifs,de la base droite, l'un d'eux tend à s'excaver.
L'exophtalmie droite tend à récidiver sur un mode très inflammatoire. Le bilan thyroïdien est à la limite supérieure de la normale. Par ailleurs, on note, de façon persistante, la présence de levures dans les crachats, les urines, la gorge et dans deux hémocultures: il s'agit d'une souche de TORULOPSIS GLABRATA .
Enfin, l'Ag Au est retrouvé, pour la première fois, à partir de juillet I976, ce qui n'étonne pas chez une dialysée chronique: il n'y a aucune anomalie hépatique.
La malade décède, le 2I/II/76 de troubles rythmiques, d'origine ventriculaire.
- Histologie:

P.B.R.: juin I975.
les glomérules sont tous en voie de hyalinisation plus ou moins complète; les moins touchés sont encore le siège d'une prolifération extra-capillaire.Le caractère focal de la glomérulopathie est encore remarquable.
les tubes sont nécrotiques, par places.
l'Interstitium est le siège d'un infiltrat polymorphe encore inflammatoire.
Vaisseaux: siège d'une endartérite avec hyalinisation des cellules de la média.

Autopsie:

- au niveau du rein, l'aspect est encore plus scléreux, très destructif, mais conserve un caractère segmentaire.
- foie: aspect de fibrose disséquante, sans atteinte hépatocytaire.
- poumon: endartérite fibrocellulaire (++).
- tissu rétro-orbitaire: inflammatoire, présence d'un granulome à cellule géante.

Conclusion: G.N. sclérosante extra-capillaire, de caractère primitivement focal; la succession :sinusite, signes pulmonaires, et la découverte d'un granulome rétro-orbitaire font évoquer le WEGENER. Un doute subsiste à l'égard d'une hyperthyroïdie.

==========

Cas n° I4. Mr. P..... D. Sce Pr. KLEPPING C. Sce Dr. RIFLE. Obs. 73.I03N.
Cet ajusteur de 29 ans était en parfaite santé jusqu'en février I973.

- Histoire clinique:

Le tableau clinique primitif est celui d'une G.N.A.: angine douloureuse, en février I973, non traitée. 8 à I5 jours après, survenue d'arthralgies, d'une épistaxis et d'un oedème des mains et de la face. Par ailleurs, le malade se sent fatigué et fébrile.
Les examens pratiqués, en ville, avant toute antibiothérapie, révèlent un streptocoque dans la gorge et des A.S.L.O.à 625u.
Un traitement Pénicilline/ Cortancyl (30mg./j.) est institué par son médecin traitant, mais n'empêche pas l'apparition, environ trois semaines après l'angine, de Myalgies , de lombalgies et surtout d'une hématurie franche avec protéïnurie.
Les examens révèlent des A.S.L.O. à I200u , une V.S. à I00 et une fibrinémie à IIg.
En raison d'une asthénie persistante, d'une fièvre désarticulée et d'un amaigrissement atteignant déjà 8 kilogs, l'hospitalisation est décidée dans le service du Pr. C. KLEPPING; c'est là que le diagnostic de P.A.N. est d'emblée évoqué.
Une première biopsie musculaire est négative, ce qui conduit à l'indication de P.B.R. qui confirme le diagnostic.
A cette époque, existent des signes de glomérulopathie évolutive: Créatinine à 25, Clearance à 30ml/mn
Protéïnurie: 0,50 par 24h.
Hématurie microscopique: I00 000h/mn.
Par contre, une artériographie rénale, ne démontre pas d'aspect évocateur. Un traitement associant corticoïdes et Chloraminophène est institué: il transforme l'état général du malade et produit une rémission de la glomérulopathie en 6 mois. On notera cependant, une rechute des myalgies, contemporaine d'une baisse trop rapide de la corticothérapie, et la persistance prolongée d'un taux élevé d'A.S.L.O.
Enfin, le malade présente une éruption allergique sous Pénicilline et deux réactions de même type après examen radiologique employant des produits iodés.
Le malade se sent bien depuis 3 ans, on notera cependant une

poussée hypertensive à I8/II après trois mois de corticoïdes et l'existence d'une certaine atrophie rénale, visible sur les clichés. Il reçoit toujours une corticothérapie à faible dose et un traitement antihypertenseur. La fonction rénale est réduite de moitié environ.

- Histologie:

Première P.B.R. en mai I973:

Glomérules: certains, proches des zones de lésions vasculaires sont ischémiques. Les autres présentent une hyperplasie du mésangium et un épaisissement de la paroi de certains capillaires qui ont fait parler de: " forme hyalino-proliférative ".

Artères: les lésions touchent les artères de petit calibre, dont certaines artérioles afférentes: elles sont au stade inflammatoire, la nécrose fibrinoïde intéressant les trois tuniques.

L'Interstitium: est discrètement inflammatoire et les tubes sont atrophiques, par endroits.

Deuxième P.B.R. en octobre I973:

Glomérules: la lumière des capillaires glomérulaires est remplie d'hématies et de polynucléaires. Les membranes basales des anses capillaires sont épaissies, plus ou moins régulièrement; en regard, les axes mésangiaux sont hyperplasiés, surchargés. On peut donc parler de : forme membrano-proliférative.

Artères: les lésions sont au stade cicatriciel: une hyalinose à prédominance sous intimale, s'étend souvent à la média et l'adventice, on retrouve quelques dépôts fibrinoïdes.

On note quelques atrophies tubulaires.

L'I.F. est positive pour le sérum anti-fibrinogène qui se fixe (+++) sur la basale des anses glomérulaires.

Troisième P.B.R. en janvier I975:

Glomérules: la hyalinose mésangiale est encore plus marquée, voisinant avec une hyperplasie des cellules mésangiales. Le flocculus, parfois rétracté, est par ailleurs dilaté et gorgé d'hématies.

La capsule de BOWMANN est fibrosée, il existe une synéchie capsulo-flocculaire.

Conclusion: Angéïte nécrosante post streptococcique avec atteinte artériolaire, de type " microscopique ". Association à une G.N. " membrano-proliférative " dont les aspects voisinent avec ceux de glomérules ischémiques. Stabilisation satisfaisante sous l'association Chloraminophène/Corticoïdes.

==========

Cas n° I5. Mr. D..... P. Sce. Pr. TRAEGER. Obs. n° I9 502.

- Histoire clinique:

Cet adolescent est adressé, le I6/I0/73, pour E.E.R., avec le diagnostic probable de G.N.A. anurique: il est transféré d'un centre pédiatrique.

Ses ennuis débutent le I0/09/73, par une angine, non traitée par les antibiotiques. Quinze jours plus tard, il présente un syndrome de G.N.A.: lombalgies, urines foncées, protéinurie à I6gr./litre. L'état oligo-anurique s'installe en huit jours. L'E.E.R. est décidée, sans retard, en raison d'une urée à 4,40gr./l. et d'un Potassium à 7 mequ/l.
L'étiologie post-streptococcique est posée sur la constatation d'A.S.L.O. à 400u , puis 800, puis I000 unités: elles resteront élevées tout au long de l'évolution. De plus, le complément CH50 s'effondre en dessous de I6 unités (normal= 50± I5). Les fractions C3 et C4 sont abaissées parallèlement témoignant d'une activation par la voie normale.
L'évolution sous hémodialyse est difficile: on note des signes probants de coagulation intra-vasculaire subaiguë: (P.D.F.> 80 γ / ml) et le malade est mis à de petites doses d'Héparine. Par contre, la Pénicilline est arrêtée, entraînant, au neuvième jour, un érythème généralisé.
En fait, le problème le plus préoccupant devient bientôt celui d'une H.T.A. résistant aux dialyses soustractives.
L'anurie est toujours complète à la cinquième semaine. Un accident hémorragique de P.B.R. (hématurie incoercible) oblige à une néphrectomie droite. Les poussées hypertensives entraînant un état de suboedème pulmonaire quasi permanent, conduisent à poser l'indication de néphrectomie complémentaire. Le malade décède à l'induction anesthésique le I6/II/73.
- Histologie:

P.B.R. et pièce de néphrectomie: - Glomérules: Quelques anses présentent un aspect de nécrose fibrinoïde la majorité des glomérules possède un aspect membrano-proliferatif, où proliferatif exsudatif (type G.N.A.).
Quelques hyalinisations locales et synéchies flocculo- capsulaires, quelques croissants épithéliaux.
Un glomérule est pénétré par la nécrose fibrinoïde provenant de l'artériole afférente et s'entoure d'un granulome inflammatoire.

- Vaisseaux: une artère arquée présente des lésions typiques de l'A.N. , au stade inflammatoire; la lumière est parfois altérée. D'autres vaisseaux sont déjà au stade cicatriciel.

- L'Interstitium est très inflammatoire, oedèmatié. L'I.F. révèle des traces de C3 granuleux au niveau du flocculus et des artérioles.

Biopsie musculaire: lésions vasculaires typiques,inflammatoires, certaines atteignent les capillaires. Nécrose des fibres musculaires, sclérose interstitielle. L'I.F. montre une fixation vasculaire du sérum antifibrinogène.

Autopsie: - Rein: on note des micro-infarctus corticaux, l'aspect est très superposable à celui de la P.B.R.

- Foie: une artère caractéristique.
zones de nécroses centrolobulaires.
infiltrat inflammatoire dans certains espaces portes.
L'I.F. est positive au niveau des veines avec le sérum antifibrinogène.

- Poumons: foyers d'alvéolite fibrino-

leucocytaire, quelques dépôts de fibrine lamellaire.
- Coeur: I.F. positive pour le fibrinogène à la surface de l'endocarde et au niveau des vaisseaux.

Conclusion: P.A.N. d'évolution aiguë, post streptococcique.
G.N. polymorphe: à la fois nécrotique, membrano-proliférative et exsudative. Décès en six semaines d'évolution subaiguë.

==========

Cas n° I6. Mr. T.... M. Sce. Pr. TRAEGER. Obs. n° I9.853.
Cette observation mérite d'être rapportée, malgré l'absence de tout dossier clinique.
- Il s'agit d'une P.A.N. classique révélée par un tableau d'hypertension artérielle maligne. La séméiologie réno-vasculaire a été précédée d'une scène d'hépatite virale et, la découverte d'un AgAu circulant authentifie le diagnostic de P.A.N. à Ag Au.
- L'artériographie rénale suffit au diagnostic en montrant: microanévrysmes des artères interlobaires et arquées, images de stop des interlobulaires et multiples zones de microinfarctus corticaux.
- La P.B.R. touche malheureusement une zone infarcie et n'apporte rien de plus au diagnostic.

Conclusion: P.A.N. à AgAu positif, forme hypertensive, artériographie rénale démonstrative.

==========

Cas n° I7. Mme. D..... A. Sce. Pr. TRAEGER. Obs. n° 20.042.
Cette jeune femme de 23 ans a déjà un passé pathologique particulièrement chargé. Son père était asthmatique, eczémateux et est mort d'une cirrhose éthylique, sa mère est une hypertendue sévère. Il faut encore signaler qu'elle a présenté, à l'âge de I2 ans, un tableau de polyarthrite fébrile succédant à une angine et traitée comme un R.A.A.
- Histoire clinique:

A l'âge de I7 ans, elle débute un asthme, d'emblée sévère, et nécessitant une corticothérapie, dès la première année. Cet asthme est apparu alors qu'elle travaillait dans une teinturerie et a entraîné rapidement une dyspnée permanente. L'enquête allergologique révèle une polysensibilisation aux poussières, plumes, duvets et à la Noramidopyrine. A l'âge de 20 ans, elle présente un eczéma des mains et des pieds, accompagné d'arthralgies et d'une éosinophilie à 50%. A 23 ans, elle est réhospitalisée, en milieu pneumologique, pour un tableau d'asthme grave avec pneumonie infiltrative et pleurésie à éosinophiles: l'éosinophilie sanguine est à 79% pour près de 50 000 leucocytes.
Un an plus tard, une H.T.A. est découverte, en même temps qu'un tableau d'hypertension intra-crânienne: un foyer électrique hémisphérique gauche s'associant à des troubles objec-

tifs de la sensibilité conduisant à pratiquer une artériographie carotidienne et une encéphalographie gazeuse qui s'avèrent négatives.
Enfin, l'année précédant l'hospitalisation dans notre service, est marquée par l'installation d'un syndrome de Rectocolite hémorragique et par la survenue de signes multinévritiques touchant les quatre membres.
L'hospitalisation actuelle était motivée par l'existence d'une protéinurie (2,50gr/24h.) et le bilan de l'hypertension qui reste sévère (I6/I2); la fonction rénale est par contre normale. Il faut ajouter que la corticothérapie, isolée, a été, jusqu'à présent, particulièrement efficace sur l'ensemble de ces manifestations successives.
L'artériographie rénale déclenche une crise d'asthme par allergie à l'iode, mais révèle des aspects évocateurs:

- microanévrysmes distaux portant sur les artères arquées.
- images de stop sur les artères interlobulaires.
- zones d'atrophies corticales correspondant à de multiples infarctus.

On notera, par ailleurs, la présence d'A.C.A.N. , d'aspect homogène, mais à un taux faible (I/64), le latex est positif au I/40è.

- Histologie:

Les glomérules ont un aspect ischémique: flocculus plus ou moins collabé, espace urinaire augmenté, les membranes basales sont épaissies et plissées, le Mésangium est scléreux et parfois le siège d'un certain degré de prolifération axiale, les capsules sont épaissies.

Vaisseaux: une artère arquée et une interlobulaire sont le siège d'une endartérite fibro-cellulaire.

L'Interstitium est scléro-inflammatoire (++).

Les tubes sont atrophiés, leur vitrée est épaissie.
En I.F.: l'IgA et l'IgM sont présents, dans quelques glomérules, en position mésangiale, on retrouve du C3 au niveau des artérioles et dans certains glomérules.

Conclusion: Angéite granulomateuse allergique typique (Syndrome de CHURG et STRAUSS). L'aspect rénal évoque la néphroangiosclérose mais, vu l'aspect artériographique, on évoque plutôt une Angéite cicatricielle. Enfin, le glomérule, surtout ischémique, présente un mésangium "limite". L'Imurel est associé à la corticothérapie et una stabilisation satisfaisante est obtenue depuis deux ans.

==========

Cas n° I8. Mr. B.... M. Sce. Pr. TRAEGER. Obs. n° 20.079.
Cet homme de 37 ans a déjà un "passé" tuberculeux chargé:

- pleurésie à 8 ans.
- tuberculose ganglionnaire vers 20 ans.

De plus, en I972, un examen radiologique révèle un ulcère gastroduodénal; on notera également une consommation régulière d'Aspirine (rhumatismes?) et de Mandrax ®.

- Histoire clinique:

Débute en I972 par un amaigrissement progressif attei-

gnant 30 kilogs en deux ans. La découverte de B.K. urinaires associée à une U.I.V. douteuse, conduisent à instituer un traitement antibacillaire de I8 mois (la Rifadine ®, prise journellement, a été bien tolérée).
En février I974, un examen systématique des urines révèle une hématurie microscopique, le malade se plaint de myalgies et d'arthralgies. Le I5 juillet I974, hématuries et coliques néphrétiques droites alertent le malade. Une U.I.V. puis une artériographie rénale révèlent un hématome périrénal droit , et la présence de microanévrysmes multiples, certains calcifiés. Le malade est hospitalisé: la T.A. est I8/II, le bilan étiologique est négatif. On note simplement un taux d'A.C.A.N. positif au I/64 et d'aspect réticulé qui persiste au long de l'évolution. L'abstention chirurgicale vis à vis de l'hématome est décidée en raison de la diffusion des lésions anévrysmales souvent très volumineuses (foie, mésentère, reins, artères lombaires...). Un traitement Imurel/Corticoïdes est instauré, associé à une chimiothérapie antihypertensive. L'évolution est dominée par l'existence d'une H.T.A. sévère, irrégulière et mal équilibrée par un traitement pourtant lourd.
Une artériographie réalisée, en décembre I974, révèle une réduction du nombre et de la taille des anévrysmes. Par contre, le rein s'est atrophié du fait de la constitution de multiples plages d'infarctus corticaux.
Avec deux ans de recul, l'état général est satisfaisant, la fonction rénale bonne (Créatinine à I2), mais il persiste une H.T.A. menaçante et une protéinurie voisine du gramme/24h.
On remarque, à la dernière consultation, l'apparition d'une éosinophilie à 9%, accompagnée d'une basophilie à 4%; dans le même temps, le malade se plaint d'arthralgies: nouvelle poussée?

- Histologie:

Peau: endothélite des capillaires, non spécifique.
Muscle: inflammation interstitielle
une nécrose pariétale d'un vaisseau
endartérite fibro-cellulaire de quelques artères
aspect d'angiosclérose maligne (artères en bulbes d'oignons)
donc, aspect suspect mais non probant.

Conclusion: P.A.N. macroscopique, hématome périrénal, multiples anévrysmes viscéraux. H.T.A. maligne. Stabilisation pendant deux sous traitement.

==========

Cas n° I9. Melle. C.... M. Sce. Pr. BERTOYE. Sce. Pr. TRAEGER. Obs.20.972.
Antécédents personnels: Zona intercostal et facial à l'âge de I0 ans.

- Histoire clinique:

Cette jeune fille présente, en octobre I974, une rhinite accompagnée d'une otite gauche. Elle est asthénique et maigrit de 9 kilogs; sa rhinite devient hémorragique en

janvier I975 et la malade accuse des myalgies violentes. L'hospitalisation (février I975) révèle une atteinte pulmonaire parenchymateuse de type réticulo-nodulaire et l'existence d'une protéinurie et d'une hématurie microscopique. Un état d'hypoxie sévère, accompagné de signes de choc périphérique, nécessite le transfert en réanimation. Les diverses biopsies confirment le diagnostic de WEGENER (cf. plus bas) et un traitement Imurel® / Corticoïdes est instauré. Malgré une amélioration initiale, une évolution défavorable se traduit par l'augmentation des images pulmonaires. Elle est jugulée par l'adjonction d'une antibiothérapie antistaphylococcique. Quatre mois plus tard, (juin I975), la rémission clinique est quasi complète.
En octobre I975, une nouvelle rechute (O.R.L. et pulmonaire) oblige à une modification thérapeutique: arrêt des corticoïdes, association Endoxan/Imurel.
Depuis un an, l'état clinique est parfait.
- Histologie:

Poumons:alvéolite hémorragique et infiltrats inflammatoires.

Ganglion: réaction inflammatoire, oedémato-hémorragique.

Cloison nasale: granulome, angéite nécrosante.

Reins: (P.B.R.)

Glomérule: aspect de G.N. sclérosante focale, dans les glomérules les moins touchés, on note une hyperplasie du mésangium. On suspecte l'existence de dépôts extramembraneux.

L'Interstitium est très inflammatoire, on y remarque quelques macrophages.
Il n'y a malheureusement pas d'artères visibles et pas de glomérules en I.F.

Conclusion: Syndrome de WEGENER, G.N. focale sclérosante avec suspicion de dépôts extramembraneux, évolution favorable grâce à un traitement immunosuppresseur précoce.

==========

Cas n° 20. Mme B.... M. Sce. Pr. BERTOYE. Sce.Pr. TRAEGER. Obs.2I580.
Cette jeune femme de 25 ans a présenté, à l'âge de 5 ans, une hépatite virale et elle a des antécédents d'allergie cutanée aux antibiotiques.
- Histoire clinique:

Elle débute, en novembre I974, par une otite externe bilatérale avec hypoaccousie: un court traitement antibiotiques/corticoïdes fait régresser ces signes. La reprise de symptômes, sous la forme d'une obstruction nasale avec rhinorrhée conduit à une biopsie (janvier I975) interprétée comme un granulome de Pasteurellose. En mars I975, signes de staphylococcie généralisée (conjonctivite, micro abcès cutanés, surinfection O.R.L.) régressant sous antibiotique.
En octobre I975, s'installe une exophtalmie droite très inflammatoire: les examens complémentaires révèlent une protéinurie responsable d'un syndrome néphrotique. La tumeur rétro-orbitaire est enlevée, son histologie confirme le diagnostic de WEGENER qui ne sera, en fait, porté que trois mois plus tard.

La malade est transférée en milieu néphrologique (janvier I976) en raison d'un état oligoanurique nécessitant, d'emblée, l'hémodialyse périodique.
A ce stade, l'état général est très altéré, on observe des myalgies sévères, des signes musculaires d'atrophie neurogène et enfin des opacités pulmonaires des bases.
La mise en route d'un traitement associant Endoxan® et Corticoïdes entraîne une amélioration spectaculaire: reprise de diurèse, régression des images pulmonaires.
Cette amélioration n'est que transitoire, et l'état clinique s'aggrave en raison de surinfections polymicrobiennes, de l'apparition d'une H.T.A. accompagnant une insuffisance cardiaque.
La malade décède le I0/09/76 en état de choc septique.
- Histologie:

Biopsie nasale: granulome et Angéite nécrosante.
Tissu rétroorbitaire: idem.
Muscle orbitaire: Angéite nécrosante au stade inflammatoire.
P.B.R.: Glomérules: certains sont en pain à cacheter, les autres présentent un aspect de G.N. proliférative endo et extracapillaire focale avec formation de croissants segmentaires. On note quelques dépôts endomembraneux.
Interstitium: Infiltrat très riche, à prédominance plasmocytaire, se regroupant parfois autour des glomérules où la capsule a alors tendance à s'effacer.
Vaisseaux: endartérite oblitérante.

Conclusion: WEGENER de diagnostic tardif, G.N. endo-extracapillaire focale révélée par un épisode anurique . La thérapeutique s'avère impuissante à empêcher une évolution défavorable par surinfection polymicrobienne.

==========

Cas n° 2I. Melle. M.... R. Sce. Pr. BERTHOUX. Obs.n° 327.
Antécédents: accidents allergiques cutanés.
- Histoire clinique:

débute à l'âge de I4 ans, par la découverte d'une H.T.A. par examen systématique (juin I972). Le bilan de cette hypertension juvénile s'avère négative, en dehors d'une activité Rénine plasmatique élevée (80mg./l.; l'U.I.V. révèle deux reins plutôt augmentés de volume et il existe une protéinurie intermittente.
En mai I973, une poussée hypertensive à I9/I3 s'accompagne d'une efflorescence de nodules situés au niveau des membres inférieurs. La biopsie n'est pas décisive. Il existe des signes inflammatoires marqués et une hypochromie inexpliquée (hémoglobine à 8gr. pour 4,2M de G.R.)
Un même tableau s'observe à nouveau, en juin I974, accompagné d'un purpura et de signes névritiques.
Pendant deux ans, l'H.T.A. reste incontrôlée (I70/I20, en moyenne). En juillet I975, une nouvelle poussée analogue aux précédentes conduit à un bilan néphrologique complet: la T.A. est à 200/I60.
L'artériographie révèle plusieurs zones de microinfarctus cor-

ticaux, quelques images de stop et d'irrégularité des lumières artérielles.

- Histologie:

cutanée: (1974) évocatrice de P.A.N., sans plus.

muscles: (1974) les seules anomalies observées l'ont été en M. Electronique.

P.B.R.:(1975) Glomérules: quelques signes d'ischémie, basales épaisses, foyers de hyalinisation, quelques thromboses artériolaires, le mésangium est épaissi, hyalinisé par endroit.

Interstitium: sclérose diffuse.

Vaisseau: aspects de néphroangiosclérose maligne.

Conclusion: Cette observation ne permet pas de conduire au diagnostic de P.A.N. Elle illustre les limites parfois artificielles de ce syndrome avec l'hypertension maligne. L'évolution actuelle est satisfaisante sans chimiothérapie antihypertensive.

==========

Cas n° 22. Mme. P..... C. Sce. Pr. TRAEGER. Obs. n° 20.884.

Cette jeune femme, née en 1950, présente des antécédents familiaux de bacillose et d'allergie.

- Histoire clinique:

débute à 15 ans, par l'apparition d'un purpura de type vasculaire évoluant par poussées, accompagnées d'arthralgies. En 1969, la découverte d'une grosse rate fébrile conduit à une décision de splénectomie : l'histologie reste hésitante entre B.B.S. et tuberculose.

En 1970, la survenue de signes de polynévrite des membres inférieurs, de myalgies et d'un livedo des membres inférieurs nécessite l'hospitalisation dans le service du Pr. REVOL. On note, de plus, de nombreux troubles trophiques des jambes à type d'ulcère variqueux. Une biopsie musculaire fait hésiter entre les diagnostics de P.A.N. et de dermatomyosite (Dr. TOMMASI). L'existence d'A.C.A.N. positifs est un argument négligé, dès cette époque. La corticothérapie instituée alors, est mal tolérée et remplacée par les antipaludéens de synthèse puis par l'Imurel. L'arrêt de ce dernier médicament entraîne une reprise des myalgies et de l'asthénie.

En avril 1975, la découverte d'un syndrome néphrotique impose un bilan néphrologique. A cette date, l'H.T.A. est à 16/10, l'urée à 1gr., la protéinurie atteind 40gr./24h. Une artériographie semble confirmer le diagnostic de P.A.N. en révélant des microanévrysmes hépatiques et des images d'infarctus corticaux au niveau du rein. Cette certitude diagnostique fait oublier que parallèlement les A.C.A.N., de type homogène sont constamment positifs: leur taux atteind 1/4096, le latex est au 1/2560è et le complément est effondré (CH50 $<$ 16u) dans toutes ses fractions (C3, C4, 2Iq). Lorsque les A.C.A.N. diminuent, sous l'effet d'un traitement Imurel/Corticoïdes, les différentes fractions du complément retrouvent leur valeur

normale. De plus, une cryoglobulinémie est isolée du sérum, de type imprécis, mais contenant une IgA.
Le traitememt immuno-suppresseur entraîne une rémission du syndrome néphrotique, en moins de trois mois.
Une nouvelle artério (mars 1976) confirme une atrophie rénale certaine avec multiplication des images d'infarctus corticaux, le cercle exo-rénal est particulièrement développé.
La dernière exploration fonctionnelle rénale révèle une clearance de l'Inuline réduite des deux tiers.
- Histologie:

P.B.R.: Mai 1975 La ponction a porté sur une zone infarcie, ce qui explique que 20/28 glomérules soient totalement sclérosés. Trois présentent encore des croissants épithéliaux enserrant un flocculus collabé.
Le mésangium est parfois très hyperplasié.
Cinq glomérules se présentent avec d'énormes dépôts hyalins, sous membraneux, oblitérant pratiquement les anses capillaires. Leur aspect évoque une cryoglobulinémie.
Le tissu interstitiel est scléro-inflammatoire.
Les vaisseaux, visibles présentent une sclérose mutilante de la média; les lumières vasculaires sont très réduites.

Conclusion: Syndrome d'Angéite nécrosante avec cryoglobulinémie secondaire à une maladie lupique. Evolution progressivement défavorable malgré un réel succès du traitement immunosuppresseur.

==========

Cas n° 23. Mme. P.... F. Sce. Pr. TRAEGER Obs. n°22.243.
n'a pas d'antécédents notables, hormis un épisode de bronchopneumopathie ayant nécessité l'hospitalisation trois ans auparavant.
- Histoire clinique:

Débute à 54 ans, par une asthénie, des myalgies s'étendant même à la paroi thoracique, et la survenue de quelques crachats hémoptoïques.
Un premier bilan réalisé en clinique, s'oriente vers une pathologie infectieuse; on relève l'existence d'une hématurie microscopique persistante, accompagnée d'une protéinurie intermittente et modeste (< 0,50gr./24h.) L'image pulmonaire, réticulo-nodulaire évoque une pneumopathie virale; la prescription de cyclines est suivie d'un rash allergique. Une insuffisance rénale, d'installation subaiguë (3semaines environ), conduit la malade en service de Néphrologie. 4 E.E.R. seront réalisées avant l'évolution finale.
L'artériographie rénale montre des reins de taille normale, les artères distales présentent de nombreuses images de "stop" sans qu'il y ait cependant d'aspect d'infarctus corticaux.
On notera que la réaction du latex et la recherche d'immuns complexes circulants (méthode du CIq*) s'avèrent positives.
Les sérologies des virus coxsackies B2 et B3 sont positives au I/320 et I/160, et le complément est fortement abaissé par la voie normale (C.H.50 < 16u.).

Le décès survient après trois semaines d'hospitalisation, favorisé par un hématome périrénal provoqué (cf. P.); le tableau terminal est réalisé par un O.A.P. irréductible n'ayant pas les caractères d'un oedème cardiogénique.
La seule thérapeutique spécifique utilisée a été l'Héparine®
- Histologie: (autopsie)

Muscle lombaire: A.N. sur plusieurs artérioles et artères de moyen calibre, à l'I.F., dépôt artériel d'IgA, IgM et C3.

Rein: Glomérules : aspect de G.N. proliférative endo et extracapillaire s'associant à une nécrose fibrinoïde du flocculus. Ces aspects évoluent vers la formation de croissants épithéliaux et la hyalinisation des glomérules. Il persiste un caractère focal encore très net.

Vaisseaux: énormes lésions vasculaires siégeant sur les interlobulaires; on observe des lésions cicatricielles plus qu'inflammatoires.

Interstitium: l'infiltrat inflammatoire est polymorphe et particulièrement riche en éosinophiles. L'I.F. révèle une fixation de la Fibrine (++) sur les croissants, IgM et C3 sur le flocculus (+/-). Fibrine enfin sur les parois vasculaires.

Poumons: alvéolite sérohémorragique, quelques images d'endartérite fibreuse.

Pancréas: endartérite fibreuse de quelques artères de moyen calibre.

Psoas, col utérin: lésions typiques d'A.N. au stade inflammatoire.

Conclusion: Périartérite aiguë, forme microscopique, d'étiologie probablement virale, évolution mortelle en moins de 2 mois.

==========

Cas n° 24. Mme. P..... M. Sce. O.R.L. Pr. MARTIN.
Sce. Pr. TRAEGER. Obs. n° 23.083.

Cette femme de 48 ans, a présenté, il y a 7 ans, une candidose probablement superficielle car ayant nécessité un traitement de Un an à la Griséofulvine®.
- Histoire clinique:

débute en mars 1976 par une pharyngite suivie d'une otorrhée gauche avec obstruction de la trompe d'Eustache. Un traitement aux antibiotiques et corticoïdes reste inefficace, l'otorrhée se bilatéralise et nécessite la pose d'un diabolo gauche (début juin). Une semaine plus tard, apparaît une paralysie faciale gauche, de type périphérique et une hypoaccousie bilatérale, de transmission. La découverte d'une image cavitaire pulmonaire fait débuter un traitement antibacillaire, sans aucune preuve bactériologique, et alors même que la cuti

est négative (Ier. août I975). Le processus général semble débuter vers le I5 août, par l'apparition d'une amyotrophie des quatre membres, accompagnée de paresthésies. L'E.M.G. confirme une origine neurogène. On note la survenue d'une paralysie transitoire du VI droit et d'une paralysie du voile du palais (X G.); l'examen des urines révèle une protéinurie à 0,40 et une hématurie à 800 000G.R./mn.
La lésion pulmonaire évolue vers un aspect typique d'Aspergillome (cavité cerclée comportant une image en grelot); des candidas sont retrouvés par aspiration bronchique. Dans l'expectative, un traitement.... à la Céporine® est institué: la malade en recevra 20 grammes du I4 au 22 août. Une I.R.A. à diurèse conservée, suit cette thérapeutique intempestive sur un rein déjà pathologique, et la malade est transférée en réanimation néphrologique.
L'insuffisance rénale ne nécessitera qu'une E.E.R., puis l'urée se stabilise autour du gramme avec une protéinurie à 3gr./24h. et un addis perturbé, pour les G.R. comme pour les G.B.

A l'artériographie, on trouve des micro-anévrysmes indiscutables sur l'artère hépatique et les artères interlobaires et arquées; les artères interlobulaires sont le siège d'une endartérite sclérosante distale et il existe des images de micro-infarctus corticaux avec développement du cercle exo-rénal.
Le bilan étiologique est décevant, les anticorps anticandidas sont positifs au I/I00 en I.F., mais la sérologie aspergillaire n'a pas été faite. La recherche d'immuns complexes a été négative, mais le complément CH50 s'est abaissé en dessous de 20u.
L'état cardiaque est inquiétant avec oedème pulmonaire menaçant, la malade décède brutalement au premier lever: le diagnostic d'embolie étant le plus probable.

- Histologie:

Rein: prélèvement post-mortem.

Glomérules: un certain nombre de ceux-ci sont en pain à cacheter, les autres sont le siège d'une prolifération endo/extra-capillaire, de caractère segmentaire, évoluant vers la formation de croissants épithéliaux. Des aspects de nécrose et de microthromboses des flocculus s'y associent et, on remarque quelques aspects de glomérules ischémiques.

Les cellules tubulaires sont nécrotiques, oedémateuses ou desquamées.

L'Interstitium est inflammatoire et présente de nombreux plasmocytes sécrétants, cet infiltrat prédomine autour des glomérules.

Les vaisseaux: images d'A.N. typiques (2 artères au stade intermédiaire, I artère avec lésions en voie d'organisation conjonctive avec prolifération fibroblastique.)

Peau: atrophie épithéliale (+++), derme scléreux, quelques images de capillarite avec infiltrat lymphocytaire périphérique.

Foie: nécroses parcellaires ne laissant, par endroit, que les membranes cytoplasmiques. Microstéatose et dégénérescence granuleuse du cytoplasme, infiltrats lympho-plasmocytaires au niveau des espaces portes.

Conclusion: Périartérite aiguë avec G.N. endo/extra capil-

laire focale. Episode d'I.R.A. favorisé par un toxique. Déclenchement post-otitique, évolution concomittante d'une aspergillose. Décès en deux mois.

==========

Cas n° 25. Mme. C.... R. Sce Pr. BERTHOUX. Obs. n° 357.
Cette femme de 46 ans, d'origine italienne, a déjà été opérée, à I8 ans, d'un "polype nasal".
- Histoire clinique: depuis quelques mois (début I976), elle présente des signes de rhinite et quelques hémoptysies. Un tableau d'obstruction nasale gauche la conduit en milieu O.R.L. La biopsie d'un bourgeon nasal fait évoquer le diagnostic de granulomatose de WEGENER et impose un bilan néphrologique. Il n'y a pas de signes cliniques de dissémination pathologique, la T.A. est à I5/8, le bilan inflammatoire subnormal, le culot urinaire physiologique. On découvre, enfin, un diabète patent, révélé par la corticothérapie: diabète de type I.
- Histologie:

Biopsie rénale: (I mois I/2 après le début du traitement)
Glomérules: on observe une prolifération cellulaire axiale, focale-locale. Les membranes basales sont épaissies par place et il existe quelques discrets foyers de hyalinisation.
Interstitium: sclérose diffuse mais fine, quelques îlôts inflammatoires.
Vaisseaux: endartérite fibreuse oblitérante des artères moyennes; dépôts et endathélite sur les artérioles afférentes.
Absence de glomérules en I.F.

Conclusion: Observation intéressante, quoique non décisive.
En l'absence d'I.F., le doute reste permis entre le diagnostic de WEGENER à lésions rénales initiales, et celui de glomérulosclérose débutante. Toutefois, un traitement: Endoxan / Cortisone a été entrepris.

==========

III- TABLEAUX SYNTHETIQUES.

Tableau 5: RECAPITULATION DES CAS CLINIQUES.

Tableau 6: OBSERVATION CLINIQUE: ASPECTS EVOLUTIFS SUIVANT LE TYPE d'A.N.

Tableau 7: TABLEAU SYNTHETIQUE des MANIFESTATIONS RENALES ANATOMIQUES.

Tableau 8: TABLEAU RECAPITULATIF DES OBSERVATIONS CLINIQUES, CORRELATIONS ANATOMO-CLINIQUES EN FONCTION DES SIGNES d'ATTEINTE RENALE.

Tableau 9: SIGNES CLINIQUES EXTRA-RENAUX: Etude différentielle dans les 4 grandes familles d'A.N. systémiques.

N° du cas	NOM	sexe	âge du début de la maladie.	DIAGNOSTIC RETENU.	EVOLUTION.
I	CLO.. M	F	46 ans	PERIARTERITE AIGUE.	décès (Imois I/2)
2	EGO.. M	F	66 ans	PERIARTERITE AIGUE.	décès (2 mois I/2)
3	MEU.. O	F	63 ans	PERIARTERITE CLASSIQUE.	décès (5 mois)
4	OLL..J-M	M	32 ans	VASCULITE ALLERGIQUE. (streptocoque)	va bien I6 ans après, malgré une rechute.
5	SEN.. J	M	65 ans	P.A.N. aiguë.	décès (2I jours)
6	CAR.. A	M	76 ans	P.A.N. classique.	décès (9 mois).
7	NAB..A	F	46 ans	WEGENER possible.	décès (6 mois).
8	CLO.. R	M	50 ans	P.A.N. classique.	décès (6 mois).
9	GIR.. V	M	62 ans	P.A.N. classique (Ag Au).	décès (IO mois).
IO	L... G	M	22 ans	WEGENER .	décès (24 mois).
II	LEB..J-P	M	35 ans	P.A.N. classique. (Ag Au)	stable mais défavorable.
I2	DEL.. M	M	30 ans	P.A.N. classique (Ag Au).	(3 ans) DIALYSE.
I3	PER.. P	F	53 ans	WEGENER???	décès (3 ans I/2).
I4	PES.. D	M	29 ans	P.A.N. subaiguë (streptocoque).	stable (3 ans I/2).
I5	DEV.. P	M	I4 ans	PERIARTERITE AIGUE. (streptocoque)	décès (I mois I/2).
I6	THO.. M	M	37 ans	P.A.N. CLASSIQUE (AgAu).	???
I7	DAT..A	F	2I ans	ANGEITE GRANULOMATEUSE allergique.	Vivante (3 ans de recul).
I8	BIA.. M	M	37 ans	P.A.N. CLASSIQUE.	Vivant (4 ans de recul).
I9	CLU.. M	F	I7 ans	WEGENER.	Vivante (2 ans de recul).
20	BOE.. M	F	25 ans	WEGENER.	décès (I8 mois).
2I	MAD.. R	F	I5 ans	P.A.N. CLASSIQUE?? hypertensive.	va bien (recul de 4 ans).
22	PAG.. C	F	2I ans	P.A.N. secondaire à un Lupus.	lentement défavorable (5 ans).
23	PEC.. F	F	54 ans	PERIARTERITE AIGUE.	décès (2 mois).
24	PEY.. M	F	48 ans	PERIARTERITE AIGUE.	décès (2 mois).
25	CON.. R	F	47 ans	WEGENER LOCALISE???	parfait état.

TABLEAU 5 :

RECAPITULATION DES CAS CLINIQUES.

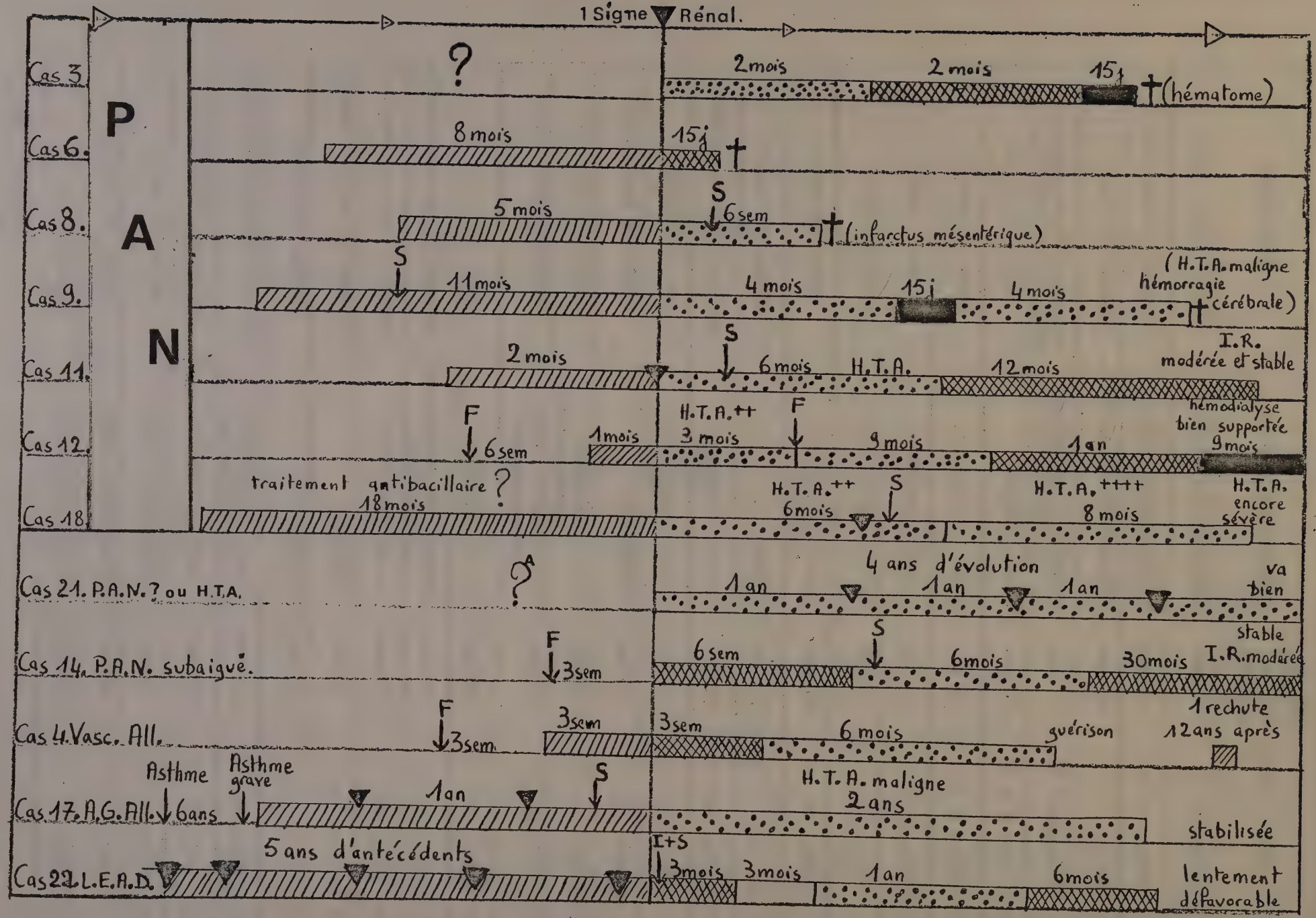
1 Signe Rénal.
P
A
N
Cas 3
?
2 mois
2 mois
15 j
† (hématome)
Cas 6.
8 mois
15 j
†
Cas 8.
5 mois
S
6 sem
† (infarctus mésentérique)
Cas 9.
S
11 mois
4 mois
15 j
4 mois
(H.T.A. maligne hémorragie cérébrale)
Cas 11.
2 mois
S
6 mois
H.T.A.
12 mois
I.R. modérée et stable
Cas 12.
F
6 sem
1 mois
H.T.A.++
3 mois
F
9 mois
1 an
hémodialyse bien supportée 9 mois
Cas 18
traitement antibacillaire ?
18 mois
H.T.A.++
6 mois
S
H.T.A.++++
8 mois
H.T.A. encore sévère
Cas 21. P.A.N. ? ou H.T.A.
?
4 ans d'évolution
1 an
1 an
1 an
va bien
Cas 14. P.A.N. subaigué.
F
3 sem
6 sem
S
6 mois
30 mois
stable I.R. modérée
Cas 4. Vasc. All.
F
3 sem
3 sem
3 sem
6 mois
guérison
1 rechute 12 ans après
Cas 17. A.G. All.
Asthme
6 ans
Asthme grave
1 an
S
H.T.A. maligne
2 ans
stabilisée
Cas 22. L.E.A.D.
5 ans d'antécédents
I+S
3 mois
3 mois
1 an
6 mois
lentement défavorable

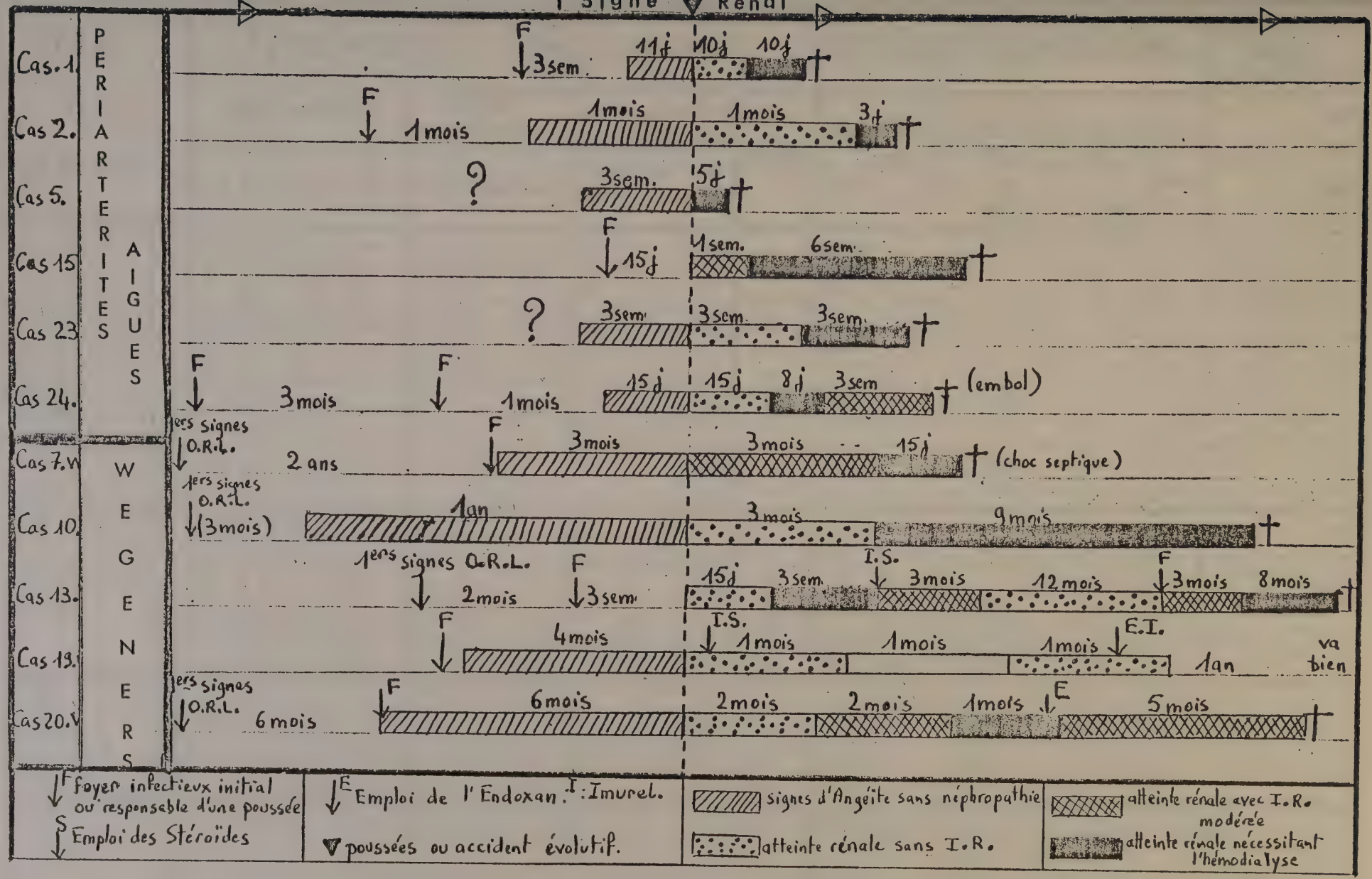

TABLEAU 6 : OBSERVATION CLINIQUE : ASPECTS ÉVOLUTIFS SUIVANT LE TYPE d'A.N.

CAS et DIAGNOSTIC			ATTEINTES VASCULAIRES											ATTEINTES GLOMÉRULAIRES							ATTEINTES TUBULO INTERSTITIELLES		
			TOPOGRAPHIE				STADE EVOLUTIF			RADIOLOGIE ET/OU ANAT. PAT.			NASM	Glom. ischem.	Prolif. ext. cap.	Néc. fib.	Prolif. Endo. ou Mésg.	Glom. spéc.	Caractère Focal ou Diffus	Caractère Sclérosant	Infilt.	Scler.	infilt. péri GLOM.
			Lob.	Arq.	Lbl.	Aff.	Aigu	Interm	cicat.	infarc. cort.	Anévrysme	Taille REIN											
P.A.N. CLASSIQUE.		3	++	+	-	—	+	++	+	+	+	→	—	PAC ±/-	—	—	—	—	/	+	+/-	—	—
		6	+	++	+	—	+	+	++	+	+	→	—	+	+?	—	—	—	F +	++	—	++	—
		8	+	++	+	—	—	+	++	/	/	↘+	—	+	—	—	—	—	/	—	—	+	—
		9	/	/	/	/	+	/	+	/	/	/	+	/	/	/	/	+	/	/	/	/	/
		11	+	+	—	—	++	+	+/-		+	↗	—	+	—	—	—	—	F				
		12	++	+	+	—	—	+	++	++	+	↘+	+?	+	+/-	+	M++	+	F+	+	+	++	—
		18	—	+	+	/	/	/	+	++	+++	↘	?	+	/	/	/	/	/	/	/	/	/
		21	—	—	+	++	+	+	+	+/-	—	↗+	+++	+/-	—	—	M+	—	F+	hyalin	—	++	—
		14	—	—	+	+	+	+	++	—	—	↘	—	+	+	—	M+	+	D	hyalin	—	+	—
P.A.N aiguë.		1	—	++	++	—	+	—	—	/	/	↗+	—	—	++	+	—	—	D++	+/-	++	—	++
		2	—	++	++	—	++	+	—	+	/	→	—	—	+++	—	+/- E	—	F+/-	++	+	—	++
		5	+	+	—	—	+	—	—	/	/	/	—	—	++	++	—	—	F+	+/-	/	/	/
		15	—	++	+	+	++	++	++	+/-	—	↗+	—	—	++	++	E+ M++	+	D+	+/-	++	+	+
		23	—	—	+++	—	+	++	+/-	+	?—	↗+	—	—	++	++	+E	—	D	++ hyalin	++	—	—
		24	—	+	—	—	++	+	+/-	++	+/-	↗+	—	+/-	+++	+	E+	—	F+/-	++	+++	+	++
WEGENER		10	—	—	+	+	+	+	—	/	/	/	—	—	++	+	—	—	F	++	++	—	++
		13	/	/	/	/	/	/	/	+/-	—	↗++	—	—	++	—	M+	—	F+	+++	++	—	—
		19	/	/	/	/	/	/	+	/	/	/	/	—	—	—	M+	+	F+++	++	+	+/-	—
		20	—	—	+	—	?	?	?	+	—	↗	—	—	+	+/-	+	+	F+	++	++	—	+
DIVERS.		4	/	/	/	/	—	—	+	—	—	—	—	PAC +/-	+/-	—	+E	—	F+++	++	++	—	+
		17	—	+	+	+/-	—	+	++	+	+/-	↘	+	+++	—	—	+	?	D	+	++	+	—
		22	—	+	++	+	—	—	+	+++	+	↘	—	PAC ++	++	+/-	M++	+	D+	+++	++	++	—

TABLEAU 7 : TABLEAU SYNTHÉTIQUE des MANIFESTATIONS RÉNALES ANATOMIQUES

n° du cas.	ATTEINTE RENALE.		
	LESIONS VASCULAIRES.	LESIONS GLOMERULAIRES.	CLINIQUE.
I	atteinte aiguë, F.microscopique.	G.N. extracapillaire diffuse.	I.R.A.
2	stade aigu, F. microscopique.	G.N. extra capillaire et sclérosante. Focale.	I.R. subaiguë.
3	stade intermédiaire et chronique: F.macroscopique	normaux, quelques P.A.C. ischémiques	H.T.A., I.R.C., hématome.
4	vascularite allergique.	G.N. focale. Scleros.	poussée de G.N.
5	stade aigu:F. macroscopique.	G.N.proliférative et sclérosante. Focale.	I.R.A.
6	3 stades présents:F.macroscopique.	G.normaux ou ischémiques	I.R. terminale.
7	???	???	G.N.subaiguë maligne.
8	stade cicatriciel (corticoïdes) F.macroscopique.	R.A.S. ou qques G. ischém.	H.T.A.
9	3stades (corticoïdes) F. macroscopique.	G.N.extra-membraneuse.	H.T.A.,thrombose des veines rénales.
IO	stade cicatriciel(stéroïdes) F.microscopique.	G.N.focale et sclérosante.	I.R.C.tardive.
II	3stades.F.macroscopique.	glom. ischémiques ou normaux.	hématome, I.R.modérée H.T.A.
I2	stade cicatriciel(stéroïdes) F.macroscopique.	glom. ischémiques+G.N. focale, Msgio-Prolif.	H.T.A.+++, I.R.C.
I3	???	G.N.extra cap. et sclérosante.	I.R.A.subaiguë puis I.R.C.
I4	stade inflammatoire. F. macro. et microscopique.	G.N.membrano-proliférative et ischemie +/-	tableau de G.N.A. puis I.R.modérée.
I5	stade inflammatoire. F. microscopique.	G.N. exsudative, membraneuse et proliférative.	G.N.subaiguë maligne.
I6	F. macroscopique.	Ischémie glomérulaire.	H.T.A.maligne.
I7	stade cicatriciel(stéroïdes) F.macroscopique.	G.ischémiques,proliférative mésangiale +/-	H.T.A.
I8	lésions de N.A.S.M. + F. macroscopique.	NON FAIT, ischémie++	H.T.A.+++
I9	???	G.N. focale + dépôts extra-membraneux?	évolution favorable.
20	stade inflammatoire, F.microscopique.	extracapillaire focale proliférative,endomambraneuse +/-	G.N. évolutive puis I.R.C.
2I	aspect de N.A.S.maligne + Angéite cutanée.	ischémie,hyperplasie mésangiale.+/-	H.T.A.maligne.
22	F.cicatricielle (traitée) F.macro.et microscopique.	G.extracapillaire Diff. sclérosante.+Mesang.	Syndrome néphrotique I.R.modérée.
23	stade inflammatoire, F.microscopique.	G.N.endo extracapillaire sclérosante. Focale.	G.N.subaiguë maligne.
24	stade inflammatoire et intermédiaire.	G.N.endo extracapillaire focale, sclérosante.	G.N.subaiguë I.R.A. puis I.R.C.
25	Sclérose.	G.N.hyalinisante focale ou rein diabétique?	latence.

TABLEAU RECAPITULATIF DES OBSERVATIONS CLINIQUES. CORRELATIONS ANATOMO -

TABLEAU 8

n° du CAS	SIGNES de DEBUT				PHASE d'ETAT			INSUFFISANCE RENALE MAJEURE		
	Hématurie	Protéinurie	HTA	IRA	Tableau dominant	Atteinte de la Fonction Rén.	HTA secondaire	poussée d'IRA	IR nécessitant l'Hémodialyse	IR terminale
1	?	1,5g	⊖	⊕	GN maligne (3 semaines)	† 10j	—			
2	?	$.N	⊖	⊕	GN subaiguë (2 mois)	† 3j	—			
3	?	0,20	?	⊖	GNC hypertensive	4mois	+ + +			⊕ 15j
4	+	2,20	⊖	⊖	GNA	⊕ 8mois	—	GUERISON		
5	?	0,3	⊕	⊕	IRA primitive	† 5j	+ +			
6	+	0,55	⊕	⊖	—		+			⊕ 3 semaines
7	?	?	?	?	GN subaiguë	† 3 mois	+			⊕ 15j
8	-	-	-	-	-		+ +			
9	+	+	-	-	$N Thrombose des veines rénales	† 5mois	+ +	+		
10	+	+	-	-	GNC	† 3 mois	-		1 an	⊕
11	+	1g	-	-	HPR révélateur	⊕ 18 mois de recul	+ +			
12	+	20g	+ +	-	HTA 12 mois	12mois	+ + +		9 mois	
13	+	2g	-	+	GN subaigue à rechute	⊕ 15mois	+/-	⊕	8 mois	⊕
14	+	1g	-	-	GNA 6mois	⊕ 3ans	+			
15	+	16g	+	+	GNA maligne 1 mois		+ + +			
16	?	?	?	?	?	?	+ + +			
17	+	2g	-	-	HTA		+ + +			
18	+	1g	+ +	-	HTA		+ + +			
19	+	1g	-	-	-	-	-			
20	+	$N	-	-	GNC	⊕ 4mois	+ +	⊕	5mois	⊕
21	+	0/+	+ + +	-	HTA maligne	-	+ + +			
22	+	$N	+/-	-	GNC	⊕ 2ans	-			
23	+	0 5	-	+	GN subaigue † 3semaines		-			
24	+	0,4	-	+	IRA sur GN (3sem.)	† 3sem.	-			⊕
25	+/-	-	-	-						

CLINIQUES EN FONCTION DES SIGNES d'ATTEINTE RENALE

		PAN CLASSIQUE 9 Cas	ANGEÏTES AIGUÉS 5 Cas	WEGENER 5 Cas	GRANULOMATOSES ALLERGIQUES 1 Cas	TOTAL
S. GENERAUX		8	4	4	0	I6
COEUR	Ins. Card	I	3	I	0	5
	Myoc.	0 (I)	I (2)	0	0	I
	Coron.	I (I)	0 (I)	I	0	2
	End.	0 (I)	0 (I)	0	0	I
	Péricarde	0	2	2	0	4
VAISSEAUX peripheriques		2	0	0	0	2
APPAREIL NEURO MUSC.	N. per.	5	2	I	I	9
	N. cent.	I	I	0	I	3
	Muscle	6	2	3	0	II
SYSTEME DIGESTIF	Foie	4	0 (2)	0	0	4 (6)
	Estomac	2	0	0	0	2
	Intestin	2	0	2	I	5
	Pancréas	2	0 (2)	0	0	2 (4)
SIGNES CUTANES	Nodules	I	I	I	0	3
	Livedo	I	0	0	0	I
	Erythème	2	2	I	I	6
	Purpura	4	I	2	I	8
S. RESPIRATOIRES	Pulmon.	0 (I)	I (3)	5	I	8(9)
	Pleurol.	0	0	I	I	2
S. ARTICUL.	Arthralgies	6	I	3	0	I0
	Arthrites	0	0	I	0	I
ATTEINTE GENITALE		2	0 (I)	0	0	2 (3)
S. OPHTAL.	N. dysorique.	I	0	I	0	2
	atteinte des enveloppes.	0	I	2	0	3
	atteinte de l'orbite	0	0	2	0	2
S. O.R.L.	Auriculaires.	0	2	3	0	5
	Rhinite Sinusite	0	0	4	0	4
	Larynx	0	0	0	0	0
ADENOPATHIES		I	0 (I)	2	0	3 (4)
SPLENOMEGALIE		I (I)	0 (I)	0	0	I (3)

TABLEAU 9 : SIGNES CLINIQUES EXTRA-RENAUX: Etude différentielle dans les 4 grandes familles d'A.N. systémiques.

N.B.: Les chiffres ( ) représentent les cas tenant compte des signes nécropsiques.

IV CONCLUSION: CARACTERISTIQUES DE NOTRE SERIE.

A) Généralités; données épidémiologiques.

● Notre série comporte 25 patients▲ : il s'agit de 13 femmes et 12 hommes dont les âges s'échelonnent de 15 à 76 ans; l'âge moyen est de 40,4 ans

σ = 20 ans
σ moy. = 4 ans

● Les diagnostics définitifs se répartissent de la façon suivante (cf.Tableau - 5)

- P.A.N. classique = 10 cas
- Périartérite aiguë= 6 cas
- Maladie de WEGENER= 6 cas
- Angéite granulomateuse allergique=1cas
- Vascularite allergique=1 cas
- A.N. "secondaire" à un Lupus= 1 cas

Afin d'améliorer l'intérêt des données épidémiologiques, nous avons réuni nos propres cas à ceux de la série de KLEINKNECHT. Les observations de ce dernier ont été reexaminées avec soin et classées suivant notre tableau nosologique-2(les cas douteux ont été éliminés)

Nous obtenons ainsi 50 cas d'A.N. à forme rénale, dont la répartition suivant le sexe, l'âge et le type nosologique, apparaît dans les figures 1 à 3.



FIG.1 A.N — FORMES RENALES

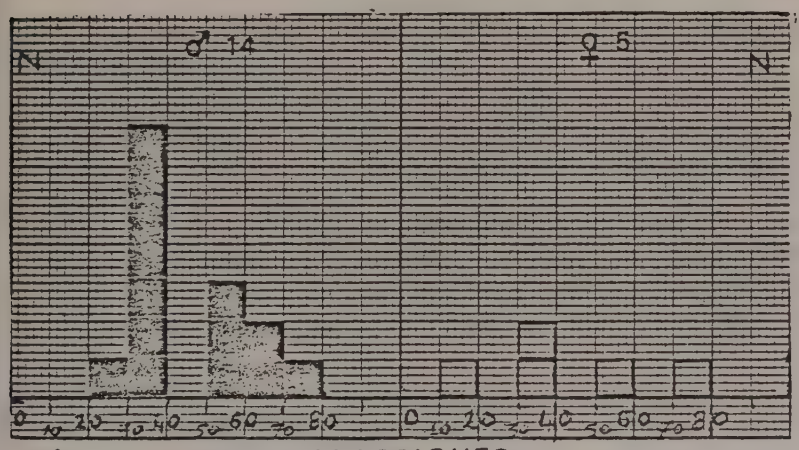

FIG.2 P.A.N. CLASSIQUES.

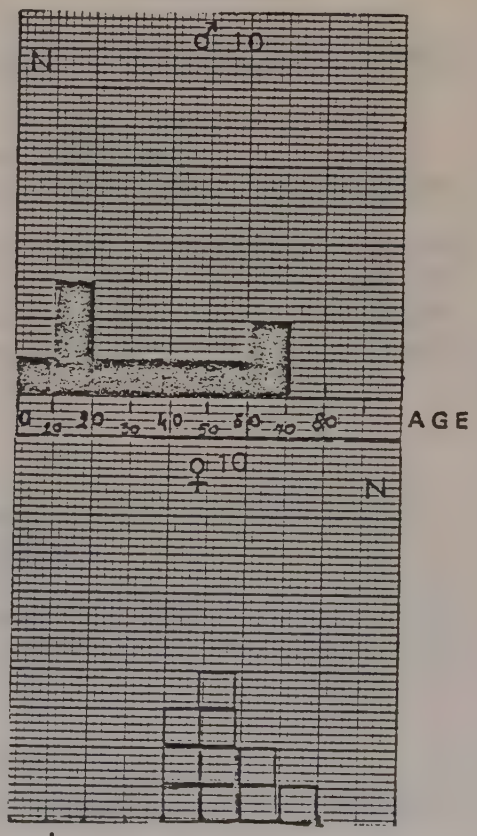

FIG.3 P. AIGUES

▲Pendant la même période, 25 000 patients furent hospitalisés dans notre service, il semble donc que la fréquence "néphrologique" de la maladie soit proche de 1/1000.

Globalement, l'égalité entre les deux sexes se rétablit dans ces atteintes rénales majeures (25/25) (fig.1) La prédominance masculine réapparaît dans les P.A.N. classiques (fig.2) (14/5), mais disparaît à nouveau dans les formes aiguës(10/10) où l'âge moyen des femmes touchées par la maladie, devient sensiblement plus élevé (fig.3). Les WEGENERS, non individualisés dans le travail de KLEINKNECHT, n'ont pas été comptabilisés séparément.

Enfin, au cours des Périartérites aiguës, l'étude des dates de début permet de relever une discrète prédilection pour la période Avril-Juin (8 cas/18) avec une recrudescence en Décembre-Janvier (4 cas).

B) Etiologie.

■ Nous retenons donc la responsabilité de l'Ag-Au dans 4 observations de P.A.N. (le cas 8 est même cliniquement évocateur, mais l'Antigène n'était pas dosé à cette époque). En fait, depuis la mise en oeuvre du dépistage systématique, la fréquence de la positivité s'élèverait à 4 cas/16; si nous retirons les cas de WEGENERS et l'observation du Lupus, nous obtenons un taux de 4/10.
Enfin, si nous décidons d'écarter les formes aiguës, nous arriverions au taux de 4 cas positifs/ 6 P.A.N. testées!!

■ Une étiologie streptococcique peut être établie sur des bases solides dans 4 cas (15, 11, 4 et 1); il s'agit de deux formes aiguës mortelles, d'une forme subaiguë actuellement chronique et d'une forme bénigne.

Parmi les autres étiologies possibles, nous retiendrons deux cas où la responsabilité d'un agent viral peut être sérieusement évoquée:

- VIRUS COXSACKIE B4 dans le cas 23 (cf. analogie animale, P. 133)
- ENTEROVIRUS non précisé dans L'OBSERVATION d'un "WEGENER" (cas19).

■ La fréquence d'un foyer infectieux récent, mérite à nouveau d'être signalée:

- OTITE :3
- ANGINE : 3
- PNEUMOPATHIE VIRALE : 2
- SINUSITE ou RHINITE : 4

L'antécédent infectieux récent est constamment retrouvé dans nos 6 formes aiguës.

■ Facteurs étiologiques d'interprétation douteuse; nous ne ferons qu'évoquer, sous cette rubrique, les problèmes posés par:

- le développement d'un aspergillome, concomittant d'une Angéite aiguë (cas 24)
- la responsabilité d'une souche mycosique (TORULOPSIS GLABRATA), retrouvée constamment pendant les deux années d'évolution de notre cas 13.
- l'existence d'une hypersensibilité nécrotique à la tuberculine chez notre patient n°18, augmentant même sous traitement immunosuppresseur.

C) Terrain:

▷ Un terrain atopique classique est retrouvé chez 6 de nos patients:
2/6 en cas de Forme aiguë
3/10 en cas de P.A.N.
1/1 dans la Granulomatose allergique.

▷ Des antécédants de R.A.A. et/ou de rhumatismes post-infectieux sont présents 5 fois: Formes aiguës 2/6
WEGENER 2/6
GRANULOMATOSE allergique 1/1
P.A.N. 0/10

▷ Dans le bric à brac des " divers ", nous retiendrons cet inventaire, digne de PREVERT:

- 1 Candidose ancienne (cas 24)
- 1 Tuberculose ganglionnaire (cas 18) (cf.19, 851, 746, 227, 239, 390).
- 1 hyperthyroïdie (cas 13)
- 1 hypothyroïdie (cas 24)
- 1 psoriasis généralisé (cas 8)

▷ La survenue d'un rash allergique, postérieur au début de l'A.N. a été observé 7 fois chez 6 de nos malades (3fois à la PENICILLINE, 1 fois à la CEPORINE, 1 fois à l'AMPICILLINE , 1 fois à l'iode et à la Pénicilline pour le même patient).
Cette fréquence ne peut s'expliquer par l'existence d'un terrain atopique: celui-ci était connu chez 2/6 de nos patients, soit une proportion identique à nos cas de Périartérites, tout venant (5/15).

Notre hypothèse tendrait plutot à rapprocher ces faits des " rash à l'Ampicilline ", observés en cas de mononucléose infectieuse, et interprétés comme constituant le reflet d'une hyperréactivité immunologique, secondaire à la virose. Dans cette optique, la revue étiologique de nos 6 cas est instructive et fait apparaître: 2 Streptococcies, 2 Formes à Ag-Au, 2 Entéroviroses suspectes.

Au total, si ce point nous semble intéressant à développer; en revanche, la responsabilité d'un agent thérapeutique n'a jamais pu être évoquée sérieusement, au regard des antécédents cliniques.

D) Séméiologie clinique:

Les signes cliniques rénaux sont précisés dans le Tableau 8, en corrélation avec les atteintes anatomiques (cf. aussi Tableau 7). Ils seront repris en détail au cours du Chapitre suivant, consacré à la Pathologie rénale des Angéïtes Nécrosantes. Les signes extra-rénaux, récapitulés dans le Tableau 9 seront développés au Chapitre consacré au diagnostic des Formes rénales.

Les signes biologiques, quoique dotés d'un intérêt diagnostique modéré, seront approfondis à ce niveau; nous avons donc préféré reporter les diagrammes résumant les résultats de nos malades , de façon à illustrer cette discussion.

Les mêmes considérations concernant les données radiologiques, nous ont incité à regrouper développements théoriques et illustrations pratiques (le Tableau 7 servira de référence).

E) Le Diagnostic

La façon dont le diagnostic a été porté dans notre série, mérite, par contre , des précisions immédiates.

▲Il semble tout d'abord, que les A.N. ont largement bénéficié du progrès des techniques d'investigation, puisque le diagnostic pré mortem ne fut porté, chez aucun des 7 premiers cas (observés entre 1957 et 1965). Chez les patients suivants, le diagnostic a été assuré du vivant du malade 16 fois/18 : une seule fois (cas 13), il resta en suspend, même après l'examen nécropsique.
Ces chiffres ne résument pas toute l'évolution accomplie, car l'avènement de l'artériographie rénale moderne a également profondément bouleversé les conditions de la recherche paraclinique.

▲Ainsi, l'élément déterminant de la certitude diagnostique a été dans dans ces 16 cas:

- 5 fois, l'artériographie rénale dont 4 cas de P.A.N. et 1 seule forme aiguë
- 3 fois la P.B.R.: dans 3 cas de Périartérite aiguë
- 2 fois la biopsie musculaire (1 P.A.N., 1 forme aiguë)
- 2 fois sur une pièce de néphrectomie (hématome péri-rénal)
- 4 fois une biopsie de la sphère O.R.L. ou pulmonaire, en cas de WEGENER.

▲ Réciproquement, la constance d'un examen à visée diagnostique est une qualité importante; dans cette optique, on peut noter que:

sur 13 artériographies, 7 aspects sont très évocateurs, 2 sont douteux, 4 sont négatifs.

sur 14 P.B.R., 3 atteintes vasculaires signent le diagnostic, 5 aspects sont douteux et ne permettent pas de conclure, et 6 fois il n'y a aucune lésion artérielle.

sur 10 biopsies musculaires, 3 sont positives, 2 sont douteuses, 5 sont négatives; mais il s'agit le plus souvent de ponctions faites à l'aveugle.

▲Nous reviendrons plus loin et plus en détail sur ces problèmes diagnostiques qu'il faut savoir discuter et nuancer suivant chaque cas. Cependant, il faut reconnaître que, désormais, la quête de la preuve histologique ne résume plus la recherche diagnostique.

Une P.A.N. macroscopique, dotée d'un aspect artériographique évocateur, et présentant un tableau clinique compatible, peut être traitée sans plus attendre; elle doit surtout échapper à la P.B.R., superflue et parfois même dangereuse sur un tel terrain (cf. cas 15 et 23).

F) Données immunopathologiques.*

● Un premier élément, déjà noté, est la prédominance des femmes âgées dans le groupe des Périartérites aiguës, formes cliniques traduisant probablement une hyperréactivité immunologique humorale.

● Deuxième point, d'abord clinique facile: l'étude des tests tuberculiniques, pratiqués avant tout traitement, nous apprend que sur 12 cutiréactions recensées, 7 sont négatives (3 Périartérites aiguës parmi les plus sévères, 3 P.A.N. classiques et 1 WEGENER) 3 sont légèrement positives, et 2 sont très positives, dont celle du patient n°18, qui est véritablement nécrotique. (nous ne pouvons malheureusement pas préciser s'il s'agit d'une réaction précoce ou retardée). De même, la notion de négativation de cuti ne peut être affirmée rétrospectivement, mais plusieurs de ces patients avaient de solides antécédents tuberculeux ou étaient vaccinés par le BCG.

● Le dosage quantitatif des immunoglobulines sériques a été pratiqué par immunodiffusion radiale (Service du Pr. CREYSSEL) chez 7 patients. Une appréciation qualitative a pu être réalisée par examen immunoélectrophorétique, dans 6 autres cas.

Les résultats sont peu nets: en phase évolutive, les élévations les plus fortes (100 à 200%) portent sur les IgG et les IgM, et s'observent dans les P.A.N. classiques à Ag-Au ⊕ (cas 9 et 11).

Les chiffres retournent assez rapidement à la normale, sous traitement.

Par contre, nous n'avons pas retrouvé l'augmentation des IgA, classiquement signalée, au cours du WEGENER. En fait, ces patients, venant pour expertise rénale, étaient déjà fréquemment sous traitement immunosuppresseur.

*N.B.: Nous rappellons que cette étude est rétrospective et ne bébéficie d'aucun protocole préétabli.

● Etude du système complémentaire: les dosages immunochimiques, réalisés dans le laboratoire du Dr F. BERTHOUX, ont porté au minimum sur les fractions Clq, C3, C4, et sur le facteur B. Ils furent toujours couplés à une mesure du complément hémolytique 50% ou CH50 (cf. 66).

Les premiers résultats sont encourageants, ils concernent 10 malades: 3 Périartérites aiguës, 3 P.A.N. dont l'une Ag-Au ⊕ , 3 WEGENER et 1 forme secondaire à un Lupus.

L'activité complémentaire est effondrée à la période initiale des formes aiguës (dans les cas 15, 23 et 24, le C.H.50. chute à moins 16 unités 50%. Cette baisse touche toutes les fractions et suggère une activation du système s'effectuant par la voie normale.

Dans les formes chroniques, et en cas de WEGENER, une hypersynthèse réactionnelle compense largement le déficit, et on trouve des taux généralement élevés. Cependant, les mesures sériées permettent la mise en évidence de poussées évolutives souvent infra-cliniques (cf. cas n°12 P.138)

● Recherche d'immuns complexes circulants : elle a été effectuée chez nos deux dernières patientes (méthode du Clq, contrôlée par une technique au facteur rhumatoïde).
Les taux mesurés dans le cas n°23 (suspicion d'une virose à COXSACKIES) étaient à la limite supérieure de la normale, mais ces techniques sont d'une sensibilité excessive.

● Recherche de stigmates d'auto-immunité: en dehors de l'association au Lupus, nous avons trouvé par deux fois (cas 17 et 18) des anticorps antinucléaires: homogènes dans le cas de Mme. DAT..., réticulés dans celui de Mr BIA... Les taux étaient particulièrement faibles (1/64è), mais ont été retrouvés de façon persistante.
La réaction du latex a été positive dans les cas 17, 19 et 23 (ces deux derniers se signalant par l'existence de sérologies positives aux entérovirus).
Enfin, le cas de Mme PEI... (malade n°13), suspecte de WEGENER, mérite d'être rapporté: cette femme développa, dès ses premières transfusions sanguines un anticorps irrégulier, de type anti-P1 , puis une série d'anticorps lymphocytotoxiques, actifs sur 22 des 24 spécificités testées!

● Réactions sérologiques d"entraînement" (cf. 844):

L'isolement des P.A.N. à Ag-Au , a permis de déceler certaines anomalies de la réponse immunitaire de l'hôte. Les réactions d' "entraînement" font partie de ces troubles: apparaissant lors de poussées évolutives, elles se définissent par l'élévation du taux de divers anticorps, dont la spécificité n'a aucune parenté avec l'Antigène causal. Ainsi, les fluctuations d'anticorps anti-streptococciques (A.S.K.), plus secondairement, d'antipneumolysines ou encore de certains anticorps à tropisme viral, peuvent s'observer avec une certaine fréquence comme dans nos cas de P.A.N. à Ag-Au. Ces faits incitent à une grande prudence dans l'interprétation des données sérologiques, recueillies dans ces types de maladies.

● Immunopathologie rénale.

△ L'examen en immunofluorescence d'un fragment de P.B.R. n'a été techniquement possible que 8 fois/14 (exiguïté du fragment, absence de glomerules, technique de prélèvement initialement imparfaite) Ces études ont été effectuées par le Dr JANIN.

△Sur 5 cas de P.A.N. chronique : un aspect de G.N. extra-membraneuse a été découvert (cas n°9), la fixation de fibrinogène n'est retrouvée qu'initialement (cas 11), enfin, quelques dépôts plus ou moins significatifs (IgA, IgM) sont observés dans le mésangium (cas 17, Granulomatose allergique).

△Sur 3 formes aiguës (23, 24, 15); la fixation du sérum anti-fibrinogène est constante, parfois intense (cf. P.111). La présence de C3, d'immunoglobulines (IgA, IgM, plus rarement IgG) est suspectée, mais rarement affirmée; elles apparaissent comme noyées au sein de la substance fibrinoïde, leur localisation exacte devenant difficile à préciser.

△Quelques dépôts de C3 et de Fibrinogène sont retrouvés au niveau de lésions vasculaires fraîches.

G) Aspects évolutifs:

a) modalités évolutives

Elles nous semblent parfaitement illustrées par les schémas du Tableau 6.

● L'isolement des Périartérites aiguës apparaît singulièrement justifié à l'examen de ces diagrammes: la durée de la maladie ne dépasse pas quelques semaines, et la scène clinique est d'emblée dominée par la gravité des signes rénaux.

△Une certaine réserve vient cependant tempérer cette satisfaction. Elle concerne l'observation de tableaux initialement aigus, dont l'évolution secondaire se fait vers le passage à la chronicité, voire même vers la guérison (cas n°14).

△Ces exemples confirment l'existence de formes frontières et nous incitent rétrospectivement à respecter plus rigoureusement la signification des adjectifs "malins" et "aigus".

Le terme de Périartérite aiguë doit caractériser un tableau anatomo-clinique dont le potentiel évolutif n'est pas toujours prévisible.

Celui de Périartérite maligne ne peut en fait s'employer qu'à postériori: c'est le problème bien connu de la définition des Hépatites malignes.

● Parmi les formes chroniques, l'évolution des maladies de WEGENER apparaît beaucoup plus "accidentée" que celle des P.A.N. classiques. Ces dernières semblent souvent quiescentes après la flambée angéïtique initiale.

b) Causes de la mort.

▲Décès survenant au cours de la première année (10 cas):

- dans les Périartérites aiguës, l'exitus est lié à la diffusion du processus angéïtique: défaillance cardio-pulmonaire (cas 1, 23, 24, 25), accident vasculaire cérébral (cas 2), greffe septicémique (cas 5)
- dans les autres cas, l'évolution est écourtée par une complication brutale, parfois évitable: hématome péri-rénal (cas 3), insuffisance rénale terminale par toxicité médicamenteuse (cas 6), infarctus mésentérique lié à une corticothérapie trop intensive (cas 8), poussée d'H.T.A. maligne, non contrôlée (cas 9).

▲Après un an, les évolutions sont souvent assez prolongées, comme si un mauvais cap avait été franchi .

● Le décès peut relever d'une insuffisance respiratoire progressive en cas de WEGENER (cas 10).

● Plus souvent, il survient aux décours d'une poussée d'insuffisance rénale, ayant nécessité l'hémodialyse. Celle-ci, non directement responsable du décès, va favoriser l'apparition de surinfections;3 exitus nous semblent liés à un tel processus septicémique: staphylococcie (cas 20), germes anaérobies et gram-négatifs (cas 7), candidose (cas 13).

Les problèmes proprement thérapeutiques seront développés dans le dernier chapitre.

CHAPITRE 3.

ETUDE ANATOMO-CLINIQUE DES MANIFESTATIONS RENALES. ◆ (N.B.)

I- Présentation du problème.
- A) Evolution des idées.
- B) Particularités étiologiques.

2- Manifestations cliniques.
- A) Etude analytique des signes cliniques.
- B) Tableaux syndromiques.
- C) Formes compliquées et manifestations rares.
- D) Aspects nosologiques et évolutifs.

3- Etude anatomique.
- A) Etude descriptive
  - macroscopique.
  - lésions vasculaires.
  - lésions glomérulaires.
  - lésions interstitielles.
- B) Etude synthétique.
  - I) Corrélations anatomiques, vasculo-glomérulaires.
  - 2) Corrélations anatomo-cliniques.

4- Abord diagnostic.

◆ N.B.: Nous éliminerons de cette étude les A.N. systémiques "associées" où l'atteinte est le plus souvent spécifique de la maladie générale en cause: ex. L.E.A.D., Sclérodermie, etc....
En revanche, nous parlerons des formes locales pluricentriques: ex.: Vasculite allergique cutanée.

I- PRESENTATION DU PROBLEME.

I.A) Evolution des idées.

Dans leur observation princeps, KUSSMAUL et MAIER rapportaient déjà l'existence d'un processus de néphrite chronique (435). A leur suite, les premiers pathologistes s'attachent à la description des lésions vasculaires rénales (anévrysmes) et de leurs conséquences viscérales: zones ischémiques, plages d'infarctus (439, 575, 306).

D'autres, insistant sur les lésions glomérulaires, les considèrent comme contingentes ou uniquement secondaires aux atteintes artérielles(GRAY 1929, MEYER 1921). Les deux aspects morphologiques les plus fréquemment observés semblent leur donner raison:

- parfois, il s'agit d'images simulant la néphroangiosclérose maligne (259, 301, 230).
- plus rarement, c'est le tableau d'une G.N. focale, type LOHLEIN, considérée comme post embolique (FISHBERG,1927; RUSSEL, 1929).

Pourtant, dès 1921, KROETZ suppose l'existence d'un même facteur, co-responsable des lésions artérielles et glomérulaires; GRANT (1921) (301) pense que la glomérulopathie procède d'un facteur toxique particulier. Ces opinions encouragent les expérimentateurs dans la voie des protocoles "allergiques", qui leur permettent d'observer, avec une grande fréquence, l'association: G.N.- VASCULITE (632, 150, 796).

La publication de DAVSON, BALL et PLATT constitue la première étude globale, de valeur synthétique (177): leur opposition des atteintes"macroscopiques" hypertensives aux formes "microscopiques" à expression glomérulaires, malignes, reste un schéma simple et séduisant. Leur travail souffre cependant, d'un manque d'assise nosologique: l'analyse rétrospective de leurs neuf formes "microscopiques" , permet, en effet, d'affirmer, qu'il s'agissait essentiellement de "WEGENERS". Après eux, RALSTON (620), puis WAINWRIGHT (799) parlent des formes glomérulaires de la maladie: expression en fait malheureuse, puisqu'il n'y a pas de glomérulopathie spécifique des A.N.

L'apport technique de la P.B.R. entraîne l'enrichissement des travaux de microscopie optique, en permettant l'analyse des lésions élémentaires précoces.

Le rapport de Mme. HABIB (312) constitue une excellente illustration de ce type d'étude auquel les publications ultérieures n'ajoutent rien. Sur le plan clinique, l'artériographie rénale devient un argument précieux du diagnostic (96, 252), et le développement des méthodes d'hémodialyse donne un regain d'intérêt aux formes aiguës (294, 328, 436, 733, 397).

Mais, parallèlement, les travaux fondamentaux se font rares: déclin en partie justifié par l'absence d'acquisitions étiologiques ou thérapeutiques décisives.

Le véritable problème reste toujours celui des relations unissant phénomènes vasculaires et glomérulaires, car les schémas didactiques sont trop souvent contredits par les faits (639, 415). L'utilisation des cadres nosologiques généraux (WEGENER, Angéite aiguë, Granulomatose allergique) peut s'avérer fructueuse dans cette optique.

I.B.) Particularités étiologiques.

Le chapitre I -III (P.17-32) nous a déjà permis d'envisager les notions étiopathogéniques communes aux différents syndromes d'Angéïte Nécrosante. Le texte qui va suivre, a une optique différente et un double objectif:

- chiffrer la fréquence des manifestations rénales, en fonction de leur gravité croissante et du type d'A.N.
- dégager du contexte étiologique commun, l'existence d'un ou plusieurs facteurs, plus spécifiques des Angéïtes à localisation rénale.

I.B.I) Données quantitatives:

I.B.I.a) Fréquence anatomique des manifestations rénales des A.N.

Les chiffres consacrés par les études nécropsiques, sont Concordants et estimés aux environs de 80%:

I922-	HARRIS	87%	I0Icas(revue Litt.)
I925-	GRUBER	73%	revue nécropsies.
I930-	ARKIN	80%	revue nécropsies.
I949-	RALSTON	85%	30 cas (Mayo. Clinic.)
I954-	MOWREY	72%	230 cas (Méd. Int.)
I966-	LUBOMUDROW	88%	I720 cas (Revue Litt.)

Une telle fréquence s'explique par la richesse circulatoire d'un système organisé pour la filtration, et recevant continuellement 25% du débit cardiaque pour un organe représentant 0,4% du poids corporel (I02).

.B.I.b) Fréquence clinique:

Elle s'obtient par la recherche systématique et répétée du moindre signe d'atteinte rénale: protéïnurie, hématurie microscopique, élévation tensionnelle.
Elle est tout à fait superposable à la fréquence anatomique, et GODEAU la chiffre à 84% des cas observés dans un recrutement de médecine interne (290).

.B.I.c) Fréquence "néphrologique".

Elle caractérise le pourcentage de malades présentant, d'emblée, les symptomes d'une néphropathie (H.T.A. maligne, G.N., insuffisance rénale), dont la sévérité contraste avec la discrétion des signes extra-rénaux.
Ce sont les formes rénales majeures de KLEINKNECHT (4I5): observées surtout en milieu néphrologique, leur fréquence ne dépasse pas I0 à I5% des cas d'A.N. (552, 3I2).

Par ailleurs, insuf.rénale et hypertension, participent souvent au tableau terminal des formes classiques:44% des malades de ROSE (65I).

.B.I.d) Fréquence suivant le type nosologique d'A.N.

Les variations sont faibles par rapport aux chiffres globaux donnés ci-dessus.

- Le concept de Périartérite aiguë, s'intégrant totalement dans celui, plus vaste, des formes rénales majeures, les trois types de fréquence

sont équivalents et atteignent par définition 100%.

- Au cours des syndromes de WEGENER, les atteintes rénales s'observent dans 80 à 85% des cas: leur apparition est tardive, toujours postérieure à l'atteinte pulmonaire (232, 833).

- Dans l'Angéite granulomateuse allergique, les chiffres sont comparables aux séries de P.A.N. classiques:CHURG et STRAUSS notent trois insuffisances rénales terminales et six atteintes cliniques bénignes sur 13 cas (136).

- Enfin, parmi 72 observations de "Vascularites allergiques", Mc COMBS retrouve 30% de glomérulopathies: c'est cependant parmi ces 30% qu'il observe la majorité de ses cas mortels (476).

I.B.2) Particularités épidémiologiques.

B.2.a) L'âge:

Chez l'adulte, il n'apparaît pas de différence significative suivant l'existence ou l'absence d'atteinte rénale.

Par contre, chez l'enfant, de nombreux auteurs insistent sur la fréquence des formes rénales graves: ROYER qui en rapporte 7 cas (pour 4 cas de forme "classique") (660), MILLIEZ (526), ROBERTS (sur 20 cas de nourrissons) (642).

B.2.b) Le sexe:

Notre série s'accorde avec celle de KLEINKNECHT (415) pour constater une égalisation du sex-ratio en cas de forme rénale. Cette observation, apparemment fortuite, nous paraît intéressante à rapprocher du rôle au moins permissif des facteurs pressionnels (cf. P).

Relativement hypotendue par rapport à son homologue masculin, la femme jouirait d'une certaine immunité envers les formes macroscopiques de P.A.N.(823) Cette protection cesserait dans les atteintes microscopiques où les facteurs immunopathologiques prennent le dessus. (certains évoquent aussi le rôle d'une hyperréactivité immunitaire,de type humoral, liée au sexe féminin).

B.2.c) Terrain:

Certains facteurs prédisposant à une atteinte rénale plus sévère, ont été envisagés: les preuves statistiques manquent. On peut citer:

- l'aggravation des lésions glomérulaires, par une H.T.A. sévère préexistante. Ce mécanisme, prouvé expérimentalement, (243) n'est retrouvée, de façon certaine, que dans notre cas n°5.
- une atteinte rénale antérieure est parfois signalée: elle plaide surtout pour une parenté étiopathogénique (180).
- la P.A.N. révélée par une grossesse s'accompagne, constamment d'une H.T.A. et de lésions rénales sévères (806, 702).

B.2.d) Facteurs étiologiques.

2.d.1) Antigène Australia:

Deux de nos patients, porteurs de l'Antigène, présentent des aspects glomérulaires, autant spécifiques qu'inhabituels:

1°) Un aspect de G.N. extra-membraneuse (cas n°19) diagnostiquée

sur la pièce autopsique par l'examen en Immunofluorescence.

2°) Un aspect de G.N. mésangio-proliférative observée chez notre patient n°12 (ce malade présentait une protéïnurie marquée qui atteignit 20g/24h, avant de décliner sous traitement).

L'aspect de "glomérule ischémique" reste cependant prédominant chez ces malades où les images spécifiques ne touchent que quelques anses éparses.

L'existence de Glomérulopathies à Ag-Au est en fait bien établie (438): les formes extra-membraneuses et membrano-proliférative ont en particulier déjà été observées (151, 545).

Leur association à une P.A.N. semble logique car les circonstances étiologiques sont semblables: prolongation du processus hépatitique, et persistance de l'Ag-Au au niveau sérique (438).

L'importance des lésions artérielles rénales explique, dans ces cas, la dispersion des lésions glomérulaires (cf. P.111.)

2.d.2) Streptococcies:

Les A.N. d'étiologie streptococcique sont souvent des formes sévères, de type "Angéïte aiguë microscopique".

Cliniquement, elles réalisent des tableaux de G.N. subaiguës, dont le pronostic est fonction du pourcentage de croissants épithéliaux. Certaines observations semblent heureusement faire exception à cette règle, sans qu'on puisse toujours invoquer le bénéfice d'une action thérapeutique (124).

Sur un plan histologique, les lésions glomérulaires se singularisent des formes extracapillaires pures (Type I de SONSINO 726) par le polymorphisme des aspects lésionnels associés: prolifération endocapillaire ou mésangiale parfois zones exsudatives évoquant des images de G.N.A. (cf. cas n°15 et réf. 249, 92, 328).

Les formes les plus sévères comportent de gros troubles de la coagulation, réalisant au maximum un tableau de coagulation intra vasculaire disséminée (chez notre patient n°15 les P.D.F. sériques ont atteint 80 /1).

Des lésions de thromboses artériolaires extensives peuvent en résulter et aboutir à la constitution d'une nécrose corticale bilatérale (cf.397, 249).

A côté de ces formes majeures, le streptocoque est également responsable d'une pathologie plus bénigne, caractérisée par l'association de signes cutanés et d'une glomérulopathie focale (cf. cas n°4 et 14).

2.d.3) La fréquence des antécédents infectieux récents

("Focal Sepsis")., est caractéristique des formes rénales majeures: 45% des cas de KLEINKNECHT (415), 50% de ceux de HARRISON (328).
Notre propre série est en accord avec ces chiffres (cf. P.85), de plus, un tel antécédent est retrouvé constamment dans nos 6 cas de Périartérite aiguë. Il précède de 3 à 4 semaines la généralisation de la maladie, ce qui suggère une pathogénie de type " maladie sérique".

II- ETUDE DES MANIFESTATIONS CLINIQUES.

A) Etude analytique des signes rénaux.

A.1) Les signes mineurs:

Leur grande fréquence justifie leur recherche systématique par l'analyse du culot urinaire, complément indispensable de l'examen clinique. A ce titre, ce sont des signes majeurs de la démarche diagnostique.

A.1.a) L'Hématurie " microscopique ":

Elle mérite actuellement la première place, en raison de sa constance (84% pour GODEAU 290), de sa valeur séméiologique et de sa facilité de dépistage (bandelettes, type HEMASTIX ®).

La pratique répétée du compte d'addis permet d'en suivre l'évolutivité: elle dépasse fréquemment le chiffre de 100 000 hématies/minute, au-dessus du million, elle devient macroscopiquement visible.

Elle est généralement isolée, sans leucocyturie (sauf peut-être en cas de WEGENER: 833), et reste dissociée du taux de la protéinurie, habituellement minime ou absente.

Elle reflète souvent l'évolutivité d'un processus de glomérulite segmentaire et focale alors que, macroscopique et douloureuse, elle traduit parfois la constitution d'infarctis corticaux.

Enfin, une hématurie abondante, prolongée, s'accompagnant d'une baisse des chiffres tensionnels, doit toujours faire redouter un accident de rupture anévrysmale.

A.1.b) La Protéinurie (60% des cas de GODEAU (290), 65% pour HARRIS (326)):

Quelquefois intermittente, sa valeur moyenne se situe, dans nos cas, autour de 0,50g/24h et dépasse rarement 2g/24h.

Des chiffres élevés peuvent être observés en cas d'atteinte glomérulaire spécifique (cas 12: 20g/24h) ou à la phase initiale des G.N. extracapillaires malignes (397) (cas 15: 16g/24h). Ces faits peuvent entraîner sur un plan humoral, l'ébauche d'un syndrome néphrotique (cas 2) (612, 424, 193).

En pratique, l'existence d'un tableau néphrotique avec syndrome oedémateux, doit faire rechercher, au premier chef, la survenue d'une thrombose des veines rénales (cas n°9) (523, 493); plus secondairement, l'association à une glomérulopathie spécifique, telle l'amylose dans les deux cas de KLEINKNECHT (415).

Son analyse immuno-électrophorétique apporte peu au diagnostic.

A.1.c) Les douleurs d'origine rénale.

Véritables coliques néphrétiques ou douleurs abdominales erratiques, elles méritent d'être prises en considération, du fait de leur fréquence et de leur signification étiologique.

Elles traduisent fréquemment la constitution de zones d'infarctis corticaux mais , brutales ou subaiguës, elles doivent faire évoquer l'Hématome périrénal.

Dans les formes aiguës, elles traduisent, comme dans la G.N.A., un phénomène de distension capsulaire.

A.2) L'atteinte de la fonction rénale.

L'altération des fonctions rénales est notée dans la moitié des cas de GODEAU (290: recrutement de médecine interne) et serait directement responsable de 44% des décès, dans la série de ROSE et SPENCER (651).

Ces chiffres ne doivent cependant pas faire oublier la longue tolérance rénale observée lors des P.A.N. classiques à séméiologie hypertensive (cas n°17, 18) ou au décours de certaines formes aiguës résolutives (cas 4 et 11).

A.2.a) Les tableaux d'insuffisance rénale aiguë ou subaiguë:

La distinction est en fait difficile à établir entre ces deux syndromes. Elle nous paraît en pratique quelque peu artificielle, ce qui explique les variations de terminologie observées d'un auteur à l'autre.

Globalement, ces tableaux représentent 5 à 10% des cas de P.A.N. (436, 415, 397).

2.a.1) l'I.R.A. " vraie " (328, 436, 294).

Manifestation inaugurale, elle survient sans prodrome: situation, en fait exceptionnelle, qui laisse toujours un doute, en l'absence d'antécédents récents suffisamment précis.

En 1972, TUMA (776) recense dans la littérature, 27 observations d'I.R.A. primitives, révélatrices d'une Angéite Nécrosante; un tel tableau correspond guère,"stricto sensu", qu'à nos cas 1 et 5.

Cliniquement, il s'agit de formes anuriques où l'atteinte extra-rénale reste exceptionnelle, ceci même après vérification nécropsique (328, 436).

La rapidité de l'évolution explique cette pauvreté séméiologique, puisque la mort survient en quelques semaines, 49 jours dans le cas le plus prolongé! (776).

Ces formes, loin de constituer un groupe homogène sur le plan étiologique, peuvent correspondre à des lésions anatomiques diverses: nécrose corticale (677), infarctus bilatéral massif (751), ou plus souvent encore, aspect de G.N. extracapillaire suraiguë (328, 436).

2.a.2) L'insuffisance rénale subaiguë (cas n°2,7,13,15,23,24)

Elle se caractérise par l'existence d'une phase prodromique, période de quelques jours à quelques semaines (3 semaines au maximum), dont la séméiologie, souvent discrète, peut facilement passer inaperçue (cf.histoire du cas n°23).

Ces signes précurseurs sont:

- une hématurie microscopique, parfois accompagnée d'une protéinurie intermittente dont le taux s'accentue en période terminale (415).
- plus rarement, un syndrome néphrotique, qui aura le plus souvent régressé au stade de l'insuffisance rénale (cas n°2) (612, 424, 397, 193).
- plus exceptionnellement, un véritable tableau de G.N.A. (cas n°15) (249, 92, 776).
- enfin, l'oligurie qui précède immédiatement l'installation de l'I.R.A. (321).

La fréquence d'un antécédent infectieux récent a déjà été noté (P. 94).

Notre expérience nous incite à souligner le rôle adjuvant des thérapeutiques utilisées au moment de la poussée anurique: prescription prolongée de CEPORINE (cas 24), de GENTALLINE (cas 13) et réaction allergique à l'AMPICILLINE (cas 23).

● Le tableau clinique est donc celui d'une I.R.A., plus souvent oligo-anurique que totalement anurique. La tension artérielle est rarement élevée, en l'absence de signes de surcharge extra-cellulaire (cas 15 excepté). Enfin, la séméiologie extra-rénale est assez riche, dominée par la fréquence des manifestations neuro-musculaires et cardio-vasculaires (cf. 415 et Tableau 8).
La diffusion anatomique des lésions vasculaires est même parfois surprenante (249).

● Le pronostic reste largement péjoratif:

- La mort est fréquente au cours des deux premiers mois d'évolution, ceci malgré les progrès des techniques d'hémodialyse. Elle survient du fait d'accidents vasculaires cérébraux, d'oedèmes pulmonaires irréductibles, de complications hémorragiques gastro-intestinales , ou encore de surinfection septicémique, de nature bactérienne ou mycosique (415).
- La stabilisation en hémodialyse périodique chronique est rare dans ces formes aiguës; elle est cependant signalée par KANFER (397) et par SERGENT dans les suites de ses formes post otitiques (692).
- Une certaine régression, avec reprise de diurèse et stabilisation à un niveau d'insuffisance rénale acceptable, est possible (2 de nos cas: 13 et 24) (415). Cette modalité est même fréquente en cas de maladie de WEGENER, dont le cours évolutif revêt volontiers l'aspect d'une insuffisance rénale à rechutes (cf. cas 10 et 20).
- Une issue très favorable, pouvant aller jusqu'à la guérison, est même signalée dans quelques observations: TUMA (776), cas 1975-6 du "Massachusset Hospital" (124).

L'étude de ces dossiers soulève d'ailleurs certaines questions irrésolues: importance de la diffusion extra-rénale de la maladie? bénéfice réel de la thérapeutique instituée? pronostic à long terme?

A.2.b) Les tableaux d'insuffisance rénale chronique (I.R.C.)

Ils peuvent succéder à une poussée d'I.R.A. (cas 19 et 20) et revêtir l'aspect d'une insuffisance rénale à rechutes, aspect déjà signalé comme assez caractéristique du WEGENER (cf. 415).

Plus rarement, il s'agit d'un véritable tableau de glomérulo-néphrite chronique: cette forme clinique semble plus fréquente depuis le développement des traitements anti-hypertenseurs et immuno-suppresseurs. Elle traduit l'évolution sclérosante des lésions vasculaires et parenchymateuses, favorisée notamment par la corticothérapie (29, 218). Elle peut également s'expliquer par l'existence d'une véritable glomérulopathie autonome, comme dans nos cas 12 et 14.

L'exploration fonctionnelle rénale, pratiquée en cas d'atteinte modérée, chiffre le déficit mais n'apporte rien à l'argumentation diagnostique (765).

Enfin, l'insuffisance rénale fait classiquement partie du tableau terminal des P.A.N.: 1/3 des cas de RALSTON (620), 44% pour ROSE et SPENCER (651). Là encore, notre expérience nous incite à toujours rechercher un facteur de surcroît: emploi de COLIMYCINE (cas n°6), thrombose des veines rénales (cas n°9), hématome péri-rénal (cas n°3).

De toute façon, la survie sous hémodialyse chronique, est ici beaucoup plus fréquente (cf.693): trois de nos patients en ont bénéficié (cas 10, 12 et 13) et le malade n°12 présente actuellement, dans ces conditions, un recul supérieur à un an , sans problème particulier.

A.3) L'Hypertension artérielle (H.T.A.)

Les données physiopathologiques actuelles justifient sa place parmi les manifestations d'origine rénale.
Elle touche globalement 2/3 des cas d'A.N., soit 16/25 de nos cas (823,290, 327, 620). Les aspects épidémiologiques ayant été déjà évoqués, (P.19), nous nous limiterons dans ce chapitre, à l'étude des faits cliniques.

A.3.1) Un tableau d'H.T.A. maligne primitive

peut dominer d'un bout à l'autre la scène clinique et même rythmer le cours évolutif (cas 21): l'éclosion des signes angéïtiques suivant chaque poussée hypertensive (signes cutanés ou abdominaux). Ceci pose le problème des relations P.A.N.-Néphroangiosclérosés malignes (37, 42, 75, 841) qui sera précisé ultérieurement sur les plans diagnostiques (cf.P.123) et physiopathologiques (cf. P.130).

A.3.2) Dans les formes "microscopiques" (415):

l'hypertension ne s'observe qu'en cas d'insuffisance rénale avec surcharge extra-cellulaire: elle est alors sensible à la dialyse soustractive. Une exception importante est à noter en cas de prolifération des cellules endocapillaires et mésangiales, où l'H.T.A. peut prendre un caractère malin, en l'absence même de toute inflation hydrosodée.
Notre cas n°15 illustre cette possibilité puisque l'évolution tensionnelle motiva une indication de binéphrectomie.

A.3.3) Dans les Formes "macroscopiques":

● L'H.T.A. fait partie du tableau clinique et elle peut révéler la maladie (cas 12,18,8,16).

- Son allure est volontiers sévère: la diastolique dépassant 120mm de Hg , et l'examen du fond d'oeil montrant une rétinopathie exsudative et/ou hémorragique.
- Elle est dans ces cas, facilement rattachée au diagnostic de P.A.N., car s'intégrant à une séméiologie clinique et radiologique souvent très riche. Sa grande fréquence trouve ici une explication dans l'importance des signes artériographiques rénaux: anévrysmes multiples, aspects d'infarctis corticaux (cf. Photos:14-17.).

● Le plus souvent, cependant, l'H.T.A. se développe au cours de l'évolution du processus vasculaire.
De nombreux auteurs ont déjà insisté sur les relations existant entre l'élévation tensionnelle et certains aspects anatomo-cliniques:

- atteinte des artères intra-rénales entraînant une ischémie d'aval et suggérant une hypersécrétion de Rénine (651).
- aspect cicatriciel et fibrosant des lésions vasculaires (107).
- fréquence des images de glomérulopathie ischémique (415).

Les techniques artériographiques modernes nous permettent de souligner l'importante responsabilité des infarctis corticaux dans la genèse de ces poussées hypertensives (cf. cas 12, 18, 17).

Plus rarement, on retiendra le rôle d'un hématome péri-rénal:soit en phase aiguë (cas n°3), soit pendant sa période de résorption, où il peut entraîner une véritable H.T.A. expérimentale, de type PAGE(protocole rein/cellophane) (cf. cas n°18).

TABLEAU 10 : P.A.N. classiques: influence de la corticothérapie sur le niveau tensionnel et la masse rénale.

Cas	T.A. intérieure	T.A. au début de la maladie	CORTICOTHERAPIE. (avant l'élévation tensionnelle).	T.A. après corticothérapie.	% de réduction de la taille des ▲ reins.
PATIENTS CORTICOTHERAPÉS.					
8	?	17/11	2mg/kg (3 semaines).	22/15	?
9	?	15/8	2mg/kg puis protocole dégrassif 3 mois.	22/14 → †	?
11	13/8	14/9	1,5mg/kg (3 semaines).	20/14	- 10%
12	?	21/14 puis 18/10	protocole 2mg/kg puis protocole dégressif (1mois)	21/12 sous traitement.	- 20%
14	10/6	13/9	3mg/kg puis protocole dégressif (3 mois).	18/12	- 15%
17	normale	normale	1mg/kg (plusieurs mois)	18/12	?
18	?	18/11	Corticothérapie 2mg/kg puis dégressive.	23/13	- 20%
PATIENTS SANS CORTICOTHERAPIE.					
3	?	16/8	5 mois d'évolution.	21/12 mois H.P.R. ●	?
6	?	13/8	8 mois d'évolution.	17/9	?

▲ N.B.: une réduction unidimensionnelle de 10% correspond à une diminution de volume de plus de 25% (pour 20%, de près de 50%).

● H.P.R.= Hématome péri-rénal.

● Dans cette optique, le rôle des Corticoïdes apparaît particulièrement néfaste, du fait probablement de la rapidité du processus cicatriciel secondaire (cf. 218). Le tableau 10 illustre ce fait et ébauche un parallèle avec l'intensité de l'atrophie parenchymateuse rénale.

La poussée hypertensive liée au traitement stéroïde attend souvent son acmé dès la troisième semaine et revêt une allure maligne en l'absence de thérapeutique anti-hypertensive: elle a été directement responsable du décès du malade n°9.

La constance du phénomène nous paraît telle, que l'absence d'élévation tensionnelle après traitement stéroïde nous semble suffisante pour mettre en doute le diagnostic de Périartérite Noueuse.
Il en fut ainsi dans un cas non rapporté ici (Pavillon N bis, Mr. AYA..., dossier n°16.659, Hôp. Ed. Herriot) qui s'avéra être un Purpura Rhumatoïde; le second exemple fut notre cas n°4 qui n'était qu'une Vasculite allergique.

TREPO qui rapporte des faits semblables chez 19 de ses patients, remarque dans les 4 cas faisant exception, l'absence de toute lésion rénale chez au moins trois d'entre eux (768).

● Réciproquement, cette H.T.A. secondaire à la cicatrisation de lésions vasculaires, peut se révéler beaucoup plus tardivement (415).

Elle pose alors la question de la relation causale pouvant exister entre un tableau d'H.T.A. maligne et un épisode d'A.N. parfois bien antérieur.

Ce problème s'est présenté dans deux de nos cas, non recensés dans cette série (Mme RIC... Obs.n°11 655; Mr. BER... Obs.n°12 502).
Ces malades ayant des antécédents possibles mais non prouvés d'Angéite Nécrosante dans leur jeunesse (5 et 7 ans auparavant), évoluent actuellement sur le mode d'une Hypertension maligne, sans aucun stigmate de P.A.N.
Nous abordons là, une voie qui peut s'avérer fructueuse pour la compréhension de l'origine et de la genèse de certains tableaux hypertensifs, apparemment primitifs.

A.3.4) Aspects thérapeutiques et évolutifs.

_L'H.T.A. des P.A.N. est une hypertension rénovasculaire de type rénino-dépendante.

_On y observe des taux d'activité rénine plasmatique, exceptionnellement élevés: cas 18: 108 ηg/ml/3h couché
443 ηg/ml/3h debout.
cas 12 (déjà traité)
480ηg/ml/3h couché.
(les taux normaux, technique radioimmunologique du Pr.Ag. SASSARD sont de 2,35 ± 0,3 ηg/ml/3h couché et 3 ± 0,3 ηg/ml/3h debout).

Ces résultats sont en accord avec ceux de TU (1965).

_Dans les conceptions physiopathologiques actuelles, ces taux élevés persistants s'expliquent par la conservation d'une certaine capacité d'excrétion hydrosodée, liée au fonctionnement des néphrons intacts (273).

_Le traitement électif de ces cas nous semble constitué par l'association β- bloquant / HYDROLAZINE / ANTIALDOSTERONE. Le contrôle de l'hypertension nous a ainsi toujours paru possible (quoique difficile, dans le cas 18), et l'existence d'un niveau tensionnel initialement élevé ne doit plus constituer un élément pronostic péjoratif.

_Parallèlement, les aspects histologiques de Néphroangiosclérose maligne deviennent une rareté, en dehors des formes négligées.

B) Les regroupements symptomatiques:

● Les formes rénales d'Angéite Nécrosante se regroupent principalement sous trois tableaux néphrologiques majeurs (nos observations seront systématiquement comparées aux 25 cas rapportés par KLEINKNECHT :415):

1- Les aspects de G.N. subaiguë maligne rassemblent les Périartérites aiguës, qualifiées encore d' "atteintes microscopiques ". Nous en avons observé 7 cas, KLEINKNECHT en signale 11 cas dans sa série. Les formes suraiguës posent, en fait, le problème diagnostique d'une I.R.A.

2- Les aspects de G.N.C. peuvent se subdiviser en deux sous-groupes:

= la G.N. à "rechutes", individualisée dans 2 cas, par KLEINKNECHT, nous semble correspondre aux maladies de WEGENER (4 de nos cas).

= La G.N.C. progressive, volontiers hypertensive, caractérise l'évolution de certaines P.A.N.classiques: 2 de nos cas et 2 cas de KLEINKNECHT.

3- Les tableaux d'H.T.A.maligne: accompagne généralement une Périartérite Noueuse macroscopique, de diagnostic facile: 4 de nos cas, et 3 cas de KLEINKNECHT.
Plus rarement, l'hypertension reste isolée, d'apparence primitive: un de nos cas et deux cas de KLEINKNECHT.

● Deux aspects nous apparaissent plus secondaires par leur fréquence, et surtout par leur intérêt pathologique.

Une scène authentique de Glomérulo-néphrite aiguë marque quelquefois l'entrée dans la maladie (3 de nos cas, 2 de KLEINKNECHT) : l'évolution parfois particulièrement favorable, peut se faire vers une malignisation rapide.

La défaillance rénale participe enfin, au tableau terminal de certaines A.N. classiques: 2 de nos cas, 5 cas de KLEINKNECHT.

C) Complications et manifestations rénales rares:

C.1) L'Hématome péri-rénal (H.P.R.).

L'Hématome péri-rénal ou maladie de WUNDERLICH est un accident évolutif, particulièrement fréquent au cours de la P.A.N., dont il peut être la manifestation révélatrice.
Le tableau 11 en rassemble déjà près de 40 cas colligés dans la littérature et, notre propre série a le triste privilège d'en compter 5 cas, dont l'histoire clinique est résumée dans le tableau 11'.

C.1.a) Mécanisme; anatomie pathologique:

1. L'hémorragie initiale ne procède pas d'un mécanisme unique:
- Dans les P.A.N. classiques, terrain électif de ce type de complication, le phénomène primitif est la rupture anévrysmale (cas 3, 11 et 18).

Celle-ci peut se produire sur une artère extra rénale (artère capsulaire, lombaire, surrénalienne) et l'hémorragie diffuse d'emblée dans la loge péri-rénale (321).

SCHMIDT	I908	: Ier cas spontané, observé au cours d'une P.A.N.
HARRIS(327)	I926	: I cas spontané.
POLKEY	I933	: revue de 7 cas dans la littérature.
WEVERT(8I2)	I935	: I cas: anévrysme A-V responsable.
HARDEMAN(323)	I945	: I cas bilatéral.
HORN(369)	I949	: I cas.
CONARD(I52)	I952)	: I cas.
Mc GRAE(479)	I959	: I cas.
MANDELBAUM(492)	I959	: 5 cas dont I anévrysme A-V.
OSTRUM(574)	I960	: 3 cas, signes artériographiques.
EKENGREN(2I9)	I96I	: I cas.
GOSTIGIANI	I963	: I cas.
JOACHIM(385)	I965	: I cas.
GADRAT(267)	I966	: I cas secondaire à un infarctus.
HORNER(37I)	I966	: I cas artériographié.
HENDERSON(34I)	I967	: I cas, rupture du rein.
Mc CLURE(472)	I969	: I cas artériographié.
CAPPS(II9)	I970	: I cas artériographié.
PETERSON(603)	I970	: I cas bilatéral artériographié.
BINDER(69)	I972	: I cas de découverte autopsique.
DYK (2I3)	I973	: I cas.
DOREMIEUX(204)	I973	: I cas.
MICHEL(52I)	I975	: I cas, évolution spontanée favorable.
KANFER(397)	I976	: I cas associé à une nécrose corticale bilatérale.
TUMA (776)	I976	: I cas, forme microscopique; hématurie +++.

TABLEAU 11 : HEMATOMES PERI-RENAUX et P.A.N.

Cas n°3: Mme MEU...

circonstances étiologiques: P.A.N. macroscopique, insuffisance rénale, H.T.A. à 22/12.

signes: poussée azotémique avec état oligoanurique terminal. Le teint est subictérique, avec tableau digestif majeur: douleurs de l'hypochondre droit vomissements, mélaéna, diarrhée. Oedème assymétrique prédominant à droite. Poussée hypertensive puis baisse tensionnelle modérée (14).
N.F.= 3M G.R., 37000 blancs, valeur globulaire à 0,87.

l'évolution aboutit en 6 à 8 semaines au décès de la malade.

nécropsie: hématome organisé de l'espace péri-rénal, s'étendant au niveau du mésocolon, le long du psoas et de la paroi latéro-aortique droite, envahissant le petit bassin et gagnant l'espace de RETZIUS.
Volume estimé à 500-600cc. Nombreux anévrysmes macroscopiquement visibles.

Cas n°10: Mr L...

circonstances étiologiques: WEGENER, insuffisance rénale chronique, hématome après artériographie rénale.

évolution: néphrectomie.

autres renseignements inconnus (cf. Thèse de MATHEVON 501).

Cas n°11: Mr LEB...

Circonstances étiologiques: P.A.N. classique, Antigène Australia + , poussée hypertensive à 17/12.

signes: Hématome subaigu évoluant sur 6 semaines, révélé par une lombalgie droite, des troubles digestifs et un mélaéna. Une élévation des amyloses sériques à 4000 u.Som. fait évoquer le diagnostic de Pancréatite aiguë.
Poussée hypertensive concomittante.
N.F.= G.R.à 2,9M, Thrombocytose à 750 000, mais addis normal.
U.I.V.= augmentation de l'ombre rénale avec cavités fines et pâles, uretère refoulé.
Laparoscopie: tumeur brunâtre de situation rétropéritonéale et sous-hépatique.

Laparotomie: La pièce de néphrectomie droite révèle un hématome sous-capsulaire d'environ 400-500cc, entourant un petit rein de 11cm X 6,5cm X 4cm
Présence de microanévrysmes, mais aussi d'infarctus corticaux.

Evolution: satisfaisante.

Cas n°18: Mme BIA...

Circonstances étiologiques: P.A.N. macroscopique, hypertension à 17/10.

signes: Tableau subaigu, évoluant depuis 2 mois: crises de coliques néphrétiques avec hématurie macroscopique.
N.F.= G.R.à 3,5M, Thrombocytose à 400 000.
U.I.V.= Volume rénal augmenté, calices fins.
Artériographie= Hématome sous-capsulaire prédominant au pôle inférieur (épaisseur moyenne 2cm), anévrysmes multiples et de taille impressionnante.

Evolution: L'abstention chirurgicale est pronée en raison du risque majeur de récidive sur le rein controlatéral. Résorption de l'hématome observée sur les artériographies successives, s'accompagnant d'une atrophie rénale sous-jacente. Evolution favorable sous traitement médical avec un recul actuel de 2 ans; H.T.A.malheureusement incontrôlable, nécessitant plusieurs cures de DIAZOXIDE® et des doses de 15 comprimés/j de Propanolol.

Cas n°23: Mme PEC...

Circonstances étiologiques: Périartérite aiguë, I.R.A., sujet en hémodialyse. Biopsie chirurgicale du rein gauche, le 15/06/76.
Traitement à la Calciparine® (3 X 0,2mg) "encadrant" la biopsie.

Signes: Epanchement pleural gauche hémorragique, chute de l'hématocrite de 19 à 13.

Nécropsie: Hématome de la fosse lombaire gauche estimé à 1 litre.

Le plus souvent, l'accident survient sur une artère parenchymateuse: interlobaire, arquée (776) ou vaisseau périphérique (492). Dans ces cas, l'hématome, d'abord intra ou péri-rénal, ne s'étend aux régions extra-capsulaires qu'après une véritable rupture du rein (341) survenant dans un deuxième temps.
- Mais, il peut s'agir initialement, d'une véritable suffusion hémorragique développée à partir d'une zone d'infarctus rouge (397, 267, 620). Ceci explique la possibilité d'H.P.R. , en cas de formes microscopiques ou de maladie de WEGENER (cas n°10) (501).

2. L'évolution anatomique dépend, en partie, du volume de l'hématome (500cc à 1 litre dans nos cas) et s'effectue par diffusion suivant les voies anatomiques naturelles.

La collection hémorragique, de localisation rétro-péritonéale, s'étend le long de la gouttière du psoas pour gagner le petit bassin: elle forme des ecchymoses de siège lombaire ou inguinale (cas n°3).

Une ascite hémorragique peut correspondre à une véritable rupture intra-péritonéale, ou à une transsudation progressive. Ce dernier mécanisme rend compte des pleurésies hémorragiques (cas n°23).

L'organisation de l'hématome est possible dans les formes subaiguës permettant une survie prolongée. Elle revêt un aspect pseudo kystique, et permet une certaine résorption de l'épanchement sanguin. En revanche, la fibrose extensive associée va jouer un rôle particulièrement nocif: enserrant le parenchyme rénal, elle entraîne une hypertension secondaire (cas 18), elle peut également comprimer certains organes de voisinage.

C.1.b) Etude clinique.

● Les circonstances favorisantes sont:
- l'existence de formations anévrysmales jeunes, multiples et de grosse taille.
- une hypertension est un facteur de risque certain; mais, constatée lors d'un H.P.R., elle peut lui être secondaire.
- des troubles de la coagulation spontanés (C.I.V.D.) ou iatrogènes (héparinisation pour hémodialyse).
- enfin, certaines investigations instrumentales (P.B.R., plus rarement artériographie) comportent, dans ce contexte, un réel danger; leur indication devra donc être soigneusement pesée.

● Le tableau de la forme aiguë réalise une triade bien connue (536): douleur syncopale, collapsus d'abord compensé, et hématurie inconstamment macroscopique.

Les signes digestifs sont souvent bruyants et trompeurs, mais l'examen clinique retrouve une contracture lombaire.

● En fait, notre série confirme la fréquence des évolutions subaiguës (CIBERT: Thèse de Médecine).
Après une scène initiale, parfois seulement douloureuse, la séméiologie s'abâtardit, dominée par des troubles intestinaux fébriles, des vomissements, un météorisme, voire un méloéna (cas 3).
L'hématocrite a chuté, alors que paradoxalement on constate souvent une brève poussée hypertensive (cas 3, 11, 18). L'azotémie a augmenté, et nous avons noté la fréquence d'une thrombocytose passagère (cas 11= 750 000pq; cas 18= 400 000pq). Une amylasémie à 4000 unités SOMOGYI a fortement évoqué le diagnostic de pancréatite aiguë chez notre patient n°11.
L'hématurie microscopique doit être recherchée systématiquement, mais elle manquait chez deux de nos malades.

C.1.c) Diagnostic:

Il a beaucoup bénéficié des techniques radiographiques modernes, et reste évidemment aisé si la P.A.N. est connue (3/5 de nos cas)

- le cliché d'abdomen sans préparation montre une augmentation de l'ombre rénale, tendant à effacer la limite du psoas; la capsule diaphragmatique peut être soulevée.
- l'U.I.V. précise qu'au sein de cette masse rénale, les calices apparaissent fins, déformés, comprimés; l'uretère est souvent refoulé en dedans.
- L'artériographie rénale devrait, en fait, être pratiquée en urgence: elle confirme l'hématome , renseigne sur le mécanisme (parfois anévrysme artério-veineux 812) et permet de porter le diagnostic de P.A.N. dans les formes révélatrices (574, 371, 119, 472, 603).

C.1.d) Evolution et aspects thérapeutiques:

La forme aiguë, urgence chirurgicale type, conduit sans retard à la laparotomie exploratrice, ou s'avère rapidement mortelle.
Dans les formes subaiguës, voire chroniques (cf. cas 18), l'attitude thérapeutique est difficile à schématiser. Elle doit peser le risque de rupture secondaire, toujours imprévisible, face à la mutilation d'une néphrectomie, qui n'empêche en rien la récidive controlatérale, sur un rein touché par le même processus pathologique.

La réduction secondaire du nombre et de la taille des anévrysmes, observée après traitement médical prolongé (155, 521, 644), nous semble justifier certaines décisions d'abstention chirurgicale (521).

Enfin, la possibilité d'hypertension sévère due à la périnéphrite cicatricielle doit également être connue et prise en considération (cf. cas 18).

C.1.e) Autres accidents hémorragiques:

En dehors d'un hématome péri-rénal, la rupture anévrysmale peut s'effectuer dans les voies urinaires et entraîner une hématurie incoercible (cf. cas n°15) (cf. 776).
Les Fistules artério-veineuses peuvent être spontanées (492, 812) ou compliquer une biopsie rénale per cutanée (170, 434).

C.2.) Les manifestations ischémiques.

Elles portent sur les artères, les veines et le parenchyme proche.

C.2.a) L'Infarctus rénal.

Même minime, il est quasi constant à l'examen autopsique ou sur les clichés artériographiques.

▲Ses signes classiques (193) sont cependant exceptionnellement réunis, et se réduisent, le plus souvent, à un symptome isolé: (1/3 des cas de RALSTON, 620).

- hématurie microscopique (1 fois/2) ou macroscopique (1 fois/10)
- douleurs à type de colique néphrétique
- troubles digestifs très fréquents, mais banaux.
- poussée hypertensive débutant au 4è-8è jour, et regressant à partir de la 3è semaine.

Biologiquement, les Transaminases (T.G.O.) s'élèvent modérément.
Les formes graves sont rares:
- anuriques par infarctus bilatéral et massif (751)
- hématuriques, avec une évolution mortelle signalée par SPIEGEL (731).

C.2.b) La Nécrose corticale bilatérale:

Citée dans quelques publications, elle est à l'origine de tableaux anuriques d'installation brutale, et reste généralement une découverte autopsique (677, 328, 436, 249).
L'artériographie rénale permet actuellement un dépistage plus précoce! (397).
Anatomiquement, certaines formes correspondent à une Angéïte aiguë touchant l'ensemble des artères interlobulaires (436, 677), tandis que d'autres semblent faire transition avec les aspects les plus étendus d'infarctis corticaux (470, 751).
Les rapports les plus récents signalent la fréquence d'une triade étiopathogénique associant: cryoglobulinémie, C.I.V.D., et foyer streptococcique (397, 249).

C.2.c) La Nécrose papillaire:

▲Décrite, pour la première fois, par HEPPLESTON (346), la Nécrose papillaire, s'associait chez son malade à une Nécrose tubulaire, par atteinte angéïtique des Vasa Recta.
▲Elle est retrouvée radiologiquement dans un cas de GODEAU (290), et anatomiquement dans un cas de KLEINKNECHT (415).
▲Chez ces trois patients, il n'y eut jamais de séméiologie rénale particulière ou évocatrice de ce type lésionnel.
▲L'observation de HEATON (335) mérite mention, car la nécrose qui prédomine ici, dans le tiers externe de la papille, est secondaire à une Angéïte des artères calicielles.

C.2.d) La survenue d'une séméiologie tubulaire, avec fuite chloruro-sodée, syndrome polyuro-polydypsique et plus secondairement, perte potassique, est d'observation relativement fréquente chez le petit enfant (227) et surtout chez le nourrisson (660). Une seule publication concerne un adulte (175).

C.2.e) La thrombose des veines rénales avec ou sans extension à la veine cave supérieure, a déjà été rapportée par MILLER (523), SIGUIER (703) et MANDELBAUM (493) sans qu'aucune hypothèse satisfaisante ne vienne justifier cette association.
Notre cas n°9 est, de ce point de vue, très instructif, puisque l'examen en immunofluorescence, de la pièce nécropsique, permet de mettre en évidence un aspect diffus assez caractéristique de G.N. extra-membraneuse.
Ces faits demandent évidemment à être confirmés par des observations ultérieures.

C.3.) Manifestations urologiques:

● Certaines, manifestement secondaires à des atteintes vasculaires, font figure de curiosité:

- nécrose de la paroi vésicale responsable d'une Périartérite
- forme vésicale pseudo-tumorale (424)
- aspect nodulaire des uretères, justifié par une triple atteinte vasculaire rénale, urétérale et vésicale, confirmée à l'autopsie (676).

● L'association A.N.-Fibroses rétropéritonéales est beaucoup plus intéressante. Décrite par CHURG et STRAUSS dans un cas de Granulomatose allergique (136), la Fibrose péritonéale leur semblait en continuité avec les lésions de l'interstitium rénal. Les dernières publications de THOMAS (758) et KNIESER (en 1974) permettent d'établir une parenté entre ces deux affections, par le biais d'une pathogénie commune, impliquant la responsabilité de l'Ag-Au.

III- ETUDE ANATOMO-CLINIQUE DES MANIFESTATIONS RENALES:

▲Les observations nécropsiques, longtemps seules utilisables, ont le désavantage de porter sur des lésions anciennes ayant souvent perdu tout caractère spécifique.

▲La pratique de la P.B.R. a donc renouvelé l'étude morphologique des atteintes glomérulaires, par la mise en évidence des aspects initiaux et l'analyse des formes évolutives. Elle seule, permet la réalisation technique parfaite des examens en immuno-fluorescence et en microscopie électronique.

Cependant, les risques d'une ponction sur ce rein aux vaisseaux particulièrement vulnérables ne doivent pas être mésestimés (cf.P.121), et l'indication ne sera posée, cas par cas, qu'en fonction des seuls arguments cliniques.

A) Etude analytique des aspects morphologiques.

A.1) Aspect macroscopique (321, 415).

▲Dans les formes aiguës, le rein apparaît congestif,sa taille est augmentée, sa surface est lisse ou finement bosselée.
A la coupe, la corticale mal délimitée de la zone médullaire, présente un piqueté hémorragique se détachant nettement sur un fond blanchâtre.

▲Dans les formes vieillies le rein est petit et bosselé, sa tranche de section présente de multiples foyers infarcis, d'aspect grisâtre (620).

▲Les lésions vasculaires sont exceptionnellement visibles à l'examen macroscopique. RALSTON (620) trouve deux thrombis artériels massifs sans infarctus d'aval, observation confirmée par KLEINKNECHT dans trois de ses cas (415).
Au total, ces constatations peu spécifiques, ne permettent pas un diagnostic macroscopique.

A.2) Les lésions vasculaires:

Elles partagent les caractéristiques morphologiques, topographiques et évolutives des lésions vasculaires extra-rénales étudiées au Chapitre anatomo-pathologique (cf. P.32-36).
C'est à propos de leur description que DAVSON (177) oppose les atteintes artérielles macroscopiques aux formes microscopiques: schéma, certe commode, mais bien souvent contredit par les données histologiques et artériographiques.

A.2.1) Les atteintes "macroscopiques":

▲ Elles touchent électivement les artères interlobulaires dans leur position distale et intéressent les artères arquées sur la totalité de leur trajet.

▲ Les lésions d'A.N., proches des bifurcations, conservent un caractère segmentaire, et présentent de façon concomittante les différents aspects évolutifs déjà envisagés.

▲ L'artériographie sélective avec clichés aggrandis, possède la valeur d'un authentique document anatomo-pathologique constitué"in vivo". Elle démontre la diffusion des atteintes vasculaires qui débordent plus souvent en direction des branches intra-lobulaires, que vers les troncs lobaires (cf. Tableau 7). La présence de lésions anévrysmales, parfois multiples, justifie aux yeux du clinicien le terme de"forme macroscopique".

▲ A côté de ces aspects spécifiques, Mme HABIB (312) insiste sur l'existence de lésions fibreuses sous intimales, observées au niveau des grosses artères juxta-hilaires, et constituées d'une prolifération fibroblastique concentrique (analogues à certaines lésions de rejet chronique, de sclérodermie, ou de néphro-angiosclérose maligne.)

A.2.2) Les atteintes "microscopiques".

▲ Elles débutent là où, théoriquement, se terminent les atteintes macroscopiques, soit au niveau des artères interlobulaires, domaine qui marquait traditionnellement les limites d'investigation de l'artériographie classique.

▲ La terminologie de CHATELANAT (131) qui réserve le qualificatif de "microscopique" aux lésions des artères dépourvues de vasa-vasorum (calibre inférieur à 200 μ), permet d'insister sur l'importance de l'atteinte des artérioles juxta-glomérulaires.

▲ Nous rappellerons que l'image histologique prédominante est celle de l'Angéïtite nécrotique, très inflammatoire, caractéristique du stade aigu de la maladie.

▲ Là encore, les données artériographiques modernes objectivent le chevauchement topographique des atteintes artérielles et l'observation de quelques images microanévrysmales n'est pas exceptionnelle (776, 397, et Tableau 7). Par ailleurs, les aspects morphologiques artériolaires diffèrent peu des autres néphropathies vasculaires: endartérite prédominant sur les branches de troisième ordre, images de thrombis, infarctis corticaux parfois extensifs.

A.2.3) Les lésions de Néphroangiosclérose maligne (N.A.S.M.)

Il reste à citer la possibilité de lésions vasculaires de N.A.S.M. venant généralement compliquer une forme macroscopique: prolifération "en bulbe d'oignon" de la couche sous-intimale des artères interlobulaires et Nécrose fibrinoïde de quelques artérioles afférentes (312, 259, 301).

A.3) Les lésions glomérulaires.

Elles constituent actuellement le pôle d'intérêt des manifestations rénales de la maladie.

A.3.1) Les aspects glomérulaires ischémiques: 415, 321, 193, 177).

▲ Les aspects initiaux, fugaces sont rarement signalés; nous en avons

trouvé mention dans le cas n°14 rapporté par KLEINKNECHT. "Au niveau d'une zone d'infarctus récent, les glomérules apparaissent congestifs ou nécrosés ..." (415).

▲ En fait, la glomérulopathie ischémique se présente comme un processus chronique qui débute par une hyalinisation sous-endothéliale, épaississant irrégulièrement les parois capillaires. Cette hyalinisation concerne également l'axe mésangial: il en résulte une densification du flocculus qui, dans le même temps, commence à se rétracter, augmentant ainsi l'espace urinaire (cas 17 et 21).
Les cellules endocapillaires sont parfois atrophiques, alors même que la lumière vasculaire se réduit.

△ Les cellules épithéliales du versant capsulaire présentent un aspect endothéliforme, jointif; elles peuvent prendre les colorants basophiles: ces modifications sont assez semblables aux altérations des cellules tubulaires proximales.

△ Les cellules épithéliales viscérales sont en nombre normal ou diminué, tandis que la vitrée capsulaire peut s'épaissir, participant au processus de sclérose interstitielle (cf. cas 6).

△ Caractère négatif important, il n'y a jamais de Nécrose fibrinoïde.

△ L'ensemble de ces modifications touche un pourcentage plus ou moins important de glomérules (cf. cas 12), mais toutes les anses d'un même flocculus sont atteintes pareillement (la seule opinion contradictoire est celle de FABRE:cf.227).

▲ L'évolution se fait vers la rétraction hyaline, avec disparition de toute adhésion ou synéchie capsulo-flocculaire. L'aspect terminal est celui du " pain à cacheter ischémique ", où le flocculus, tassé au niveau du pôle vasculaire, se trouve réduit à l'état d'une boule hyaline, parfois polylobée (cas 3).

A.3.2) Les lésions nécrotiques et prolifératives.

Elles représentent les formes actives de l'atteinte glomérulaire, équivalent de l'Angéïte systémique. Elles correspondent généralement à la lésion de l'artériole afférente ou seulement à celle de certaines anses capillaires.

3.2.a) Les lésions élémentaires:

Elles sont de trois types, mais aucune n'est spécifique des Angéïtes Nécrosantes:

1- La Nécrose fibrinoïde: processus initial, elle prend naissance au niveau des artérioles ou des capillaires. Elle s'accompagne, au stade précoce d'un infiltrat inflammatoire qui prédomine autour des glomérules les plus nécrotiques. Les thrombosis capillaires sont abondants en cas de C.I.V.D., mais peuvent alors s'observer en dehors des aires nécrosées. La Nécrose fibrinoïde est un phénomène très fugace, mais elle possède un potentiel destructeur majeur.

2- La prolifération épithéliale: elle débute en regard des " zones fibrinoïdes " et se développe aux dépens des cellules capsulaires ou pariétales.
Les lésions de prolifération endocapillaire et/ou mésangiale sont toujours plus discrètes.

3- La hyalinose représente le mode de cicatrisation collagène de la nécrose fibrinoïde. Cet aspect est favorisé par une corticothérapie active, mais il peut s'observer d'emblée, en cas de formes chroniques, lorsque le dépôt est progressif.

LES LESIONS GLOMERULAIRES d'une Périartérite aiguë

Photo 6 Mᵉ PEY...
cas 24
prélèvement post mortem
coupe BF 108
lésion initiale avec Nécrose fibrinoïde segmentaire mais déjà très étendue prolifération épithéliale en regard des micro-thromboses ?

Photo 7
Mᵉ PEY... cas 24
prelèvement post mortem
coupe BF 108
lésion caricaturale montrant un croissant épithélial "majestueux" LA PROLIFERATION FIBROBLASTIQUE EST DEJA IMPORTANTE
LE FLOCCULUS EST VERITABLEMENT TASSÉ ET PRESENTE ENCORE QUELQUES AIRES NECROTIQUES.



LES LESIONS GLOMERULAIRES d'une FORME SUBAIGUE
(maladie de WEGENER)
(Photos 8 à 11)

Photo 8

Melle CLU.. cas 19
grossissement:X 400
P.B.R. coupe BB 112
Aspect le plus fréquent des formes traitées: sclérose segmentaire
hyperplasie du mésangium avec dépôts hyalins.

Photo 9
Mlle CLU...
cas 19



Melle CLU.. cas 19
grossissement:
X 400
P.B.R.coupe BB112
Image glomérulaire très polymorphe associant:
-une sclérose qui touche la moitié des anses flocculaires
-une hyalinose segmentaire d'1/4
-un crossant cicatriciel du 1/4 restant
La vitrée capsulaire est très altérée.



Photo 10

Mlle.CLU.. cas19
grossissement X400
P.B.R. coupe BB112
Hyalinose assez diffuse, hyperplasie du mésangium; aspects sclé-reux localisée: zones de résorption lipo-phagiques.

Photo 11

Mle CLU...

cas 19

Mlle. CLU.. cas 19
grossissement X400
P.B.R.coupe BB112
aspect sclérosant très focal, d'allure cicatricielle, l'image centrale, multinuclée, évoque l'aspect d'une cellule géante.



3.2.b) Les formes aiguës (415, 328, 68, 348, 321) et cas I, 2, 5, 15, 23, 24.

△Tous les glomérules sont atteints par une prolifération épithéliale diffuse qui englobe, puis détruit la vitrée, créant des synéchies capsulo-flocculaires (cf. Photo n°7).

△En regard, le flocculus initialement turgescent va se trouver rapidement étouffé par le processus d'origine capsulaire. C'est pourquoi la prolifération endocapillaire, parfois initialement notée, sera rarement retrouvée, à ce stade.

△La Nécrose fibrinoïde est assez rare dans ces tableaux: elle occupe encore certains segmants et touche quelques cellules en voie de multiplication, mais sa tendance est à la régression (cf. Photo n°6).

△Les parois capillaires sont épaissies de dépôts fibrinoïdes ou hyalins, et parfois détruites par la Nécrose.

△Evolution: la prolifération épithéliale s'accompagne d'emblée d'une élaboration importante de substance collagène. Celle-ci devient bientôt prépondérante et aboutit à la formation d'un croissant épithélial (pain à cacheter fibreux). Les formes les moins rapidement évolutives conservent longtemps l'aspect d'une prolifération en couronne (cf. cas n°1).

Au total, ce tableau tout à fait superposable à celui décrivant les G.N. extra-capillaires malignes (726), ne présente aucune spécificité étiologique.

3.2.c) Les atteintes segmentaires et locales:

ce sont les formes subaiguës (177, 799) (cas 10, 13, 19, 20, 4). La prolifération épithéliale n'y est jamais isolée, mais s'effectue en regard de lésions nécrotiques elles-mêmes segmentaires (cf.Photo n°9).

Le tableau histologique est toujours assez polymorphe et associe des aspects de hyalinose segmentaire, d'hyperplasie mésangiale ou de proliférations endocapillaires (cf. Photo 8 à 11).

L'évolution se fait vers la formation de croissants segmentaires et l'envahissement des zones nécrotiques par une prolifération fibroblastique, source de cicatrice fibreuse.

Les études biopsiques itératives permettent d'affirmer que ces formes focales sont le stade initial obligatoire des formes diffuses (328).

3.2.d) Les formes chroniques (415) (cas 11, 12, 14).

La topographie lésionnelle échappe ici à toute tentative de systématisation. Elle associe, parfois dans un même glomérule: zones de prolifération épithéliale, " pains à cacheter " fibreux, lésions de hyalinose segmentaire, et aspects ischémiques. Par ailleurs, certains glomérules restent tout à fait normaux.
Dans ces formes vieillies, l'empreinte du processus angéïtique est encore marquée dans le caractère segmentaire et focal très irrégulier des lésions, et dans l'aspect mutilant de la sclérose cicatricielle, touchant particulièrement les membranes glomérulaires.

A.3.3) Lésions glomérulaires inhabituelles:

Déjà signalées par ROYER (2 cas:660), GODEAU (290) et BECKER (48), sous la forme de G.N. membrano-proliératives, ces aspects furent considérés

PAN Classique avec LESIONS GLOMERULAIRES MIXTES



Photo 12

Mr DEL...
2è P.B.R. coupe A 731
grossissement X 250
Aspect d'ensemble:
- quelques anses glomérulaires sont visibles: certains apparaissent ischémiques, d'autres présentent une hyperplasie du mésangium
- l'interstitium est déjà très fibreux, les cellules inflammatoires y sont rares
- Tubes: lésions atrophiques: cylindre hyalin en haut à gauche.

Photo 13

Mr DEL...
cas 12
2è PBR

coupe A.731
grossissement X 250
- On remarque une hyperplasie mésangiale, les membranes basales sont épaissies, et surtout il existe un croissant fibreux segmentaire.
- ces aspects voisinent avec des glomérules ischémiques, d'autres présentent des lésions membrano-proliférative.

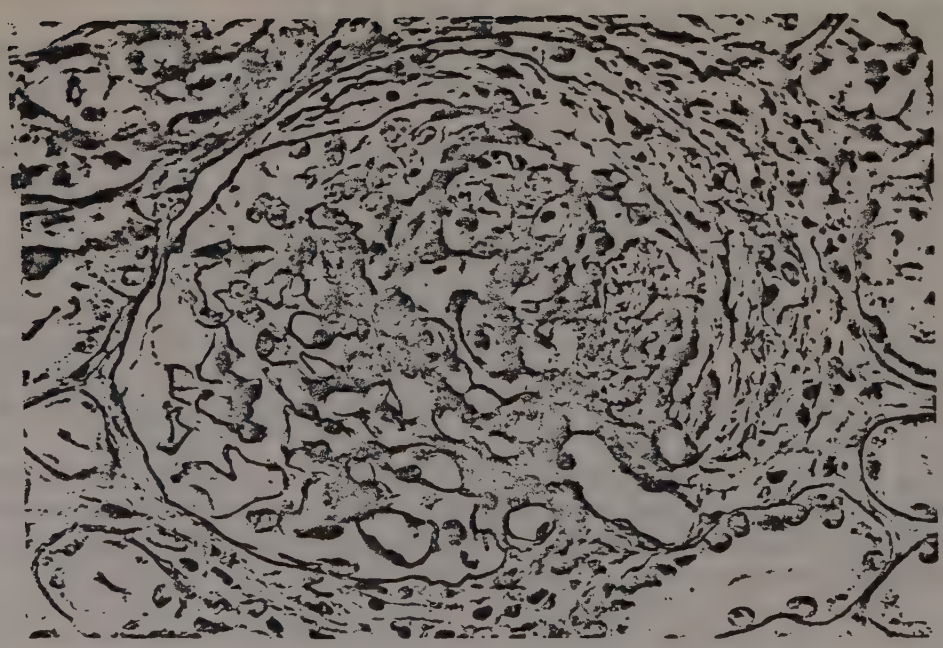

comme l'expression d'une association pathologique. En outre, nous avons déjà noté au'ils pouvaient refléter l'influence d'une étiologie spécifique: Antigène Australia ou Streptococcie (cf. P.95-96).
En fait, notre série confirme beaucoup plus largement ces données, en précisant toutefois qu'il s'agit d'aspects lésionnels focalisés, et rarement prédominants. Nous avons ainsi découvert 6 observations se singularisant par l'existence d'images glomérulaires plus ou moins spécifiques:

- le cas n° 15, particulièrement démonstratif, révèle des lésions membrano-proliférratives, diffuses, associées à des aspects typiques de G.N.A.
- les cas 12 et 14 présentent des images évoquant indiscutablement une G.N. membrano-proliférative (cf.Photos 13 et 12).
- les cas 9 et 19 se signalent par l'existence de dépôts extramembraneux très diffus dans le cas 9.
- le cas 20 s'illustre par l'existence de dépôts sous membraneux, prenant parfois l'aspect de thrombosis avec goutelettes lipidiques.

Enfin, la présence d'une cryoglobulinémie se reconnaît souvent à la présence de dépôts endomembraneux accompagnant une prolifération endocapillaire (cas n°22).

A.3.4) Apport des techniques complémentaires.

3.4.a) Les techniques d'immuno-fluorescence (I.F.)

n'ont pas profondément modifié notre conception des glomérulopathies associées aux Angéïtes Nécrosantes.
Seul phénomène constant, la fixation du sérum anti-fibrinogène, positive au niveau des croissants fibreux et sur les foyers scléreux du flocculus (cf. BERGER: 1969 190, 585, 397, 503), n'a en fait que peu de spécificité. Elle s'objective sous l'aspect d'une fluorescence feuilletée, ordonnée en couronne.
La positivité des sérums antiglobulines et anti-compléments est plus rarement notée et surtout observée dans les formes aiguës: BINDER (1 cas)(69), KANFER (2 cas): IgG et C3 granuleux (397). Nos constatations s'inscrivent discrètement en faveur de cette hypothèse (cf. P.89)
En cas de WEGENER, l'unanimité est plus large: la présence de complément et de Fibrinogène est quasi constante (374) et pour beaucoup ils s'ssocient à l'IgG (833, 232), ou même à l'IgG, l'IgA et l'IgM (362).

3.4.b) Les études au microscope électronique ont montré (415):

1- L'origine capsulaire de la prolifération épithéliale, d'emblée accompagnée de l'élaboration de fibres "collagènes".
Elle a confirmé le rôle pathogène direct de la fibrine localisée dans la chambre urinaire: son passage déclenche rapidement la prolifération extracapillaire (317, 788, 789).

2- La présence de dépôts sous-membraneux souvent volumineux, accompagnés de dépôts denses intra-épithéliaux, finement granulaires, semble correspondre à la substance fibrinoïde.
Certains peuvent obstruer complètement une anse capillaire. Leur structure devient hyaline au contact du mésangium qui semble participer à leur résorption grâce à l'action combinée d'une hyperplasie cellulaire accompagnée d'une élaboration supplémentaire de matrice mésangiale.

3- Des dépôts évoquant l'aspect d'immuns complexes (I.C.)sont retrouvés dans le WEGENER. Leur situation est:
- sous-épithéliale, leur structure pouvant être fine, du type dépôt extra-membraneux ou plus grossière, évoquant les " humps " (833, 366)
- intra-membraneuse où ils s'entourent de petites excroissances de la membrane basale (8).
- plus rarement, sous-endothéliale (8, 362).
Ces dépôts disparaissent au moment des rémissions et ne laissent qu'un aspect cicatriciel dénommé " sclérose microfocale de la paroi capillaire " (833, 370).

Au total, ces techniques élaborées, bénéfiques sur le plan des recherches pathogéniques, n'apportent malheureusement aucun avantage décisif dans le domaine de la pratique clinique.

A.4) Atteintes tubulo-interstitielles.

Ce sont essentiellement des lésions d'origine ischémique, tout aussi dénuées de spécificité que les autres manifestations, ici rencontrées , jusqu'à présent.

A.4.1) Les lésions tubulaires:

Elles accompagnent surtout les formes aiguës ou subaiguës et se traduisent par une atrophie épithéliale reconnue initialement sur les artères classiques: dégénérescence granuleuse, infiltrats graisseux, présence de goutelettes hyalines.

A un stade de plus,les lumières deviennent béantes, les cellules tubulaires proximales prennent l'aspect de leurs homologues distales.

A.4.2) Les lésions interstitielles: elles sont constantes.

1. Dans les formes aiguës, l'infiltrat, d'abord polymorphe, puis à prédominance lympho-plasmocytaire, s'accompagne d'un oedème diffus, ce qui entraîne l'augmentation du volume des deux reins.

2. Dans les formes chroniques, l'infiltrat se raréfie et laisse place à un tissu fibreux, riche en collagène, qui s'étend par faisceaux d'un infarctus à l'autre.

3. Certains auteurs insistent sur l'existence de véritables plages infarctoïdes tranchant nettement sur le parenchyme interstitiel voisin (Cf. 9). Ces zones, en continuité avec les foyers corticaux ischémiques, traduiraient l'oblitération d'un tronc artériel interlobaire ou plus rarement arqué. De tels faits ne semblent pas avoir été confirmés par les publications ultérieures.

B) Etude synthétique des manifestations rénales:

Deux problèmes se posent:
- celui de l'individualité réelle des formes anatomo-cliniques.
- celui des corrélations existant entre lésions glomérulaires et atteintes vasculaires.

B.1) Réalité des formes anatomo-cliniques:

C'est en pratique, se poser la question de la validité de notre classification nosologique. Il suffit pour cela, d'en juger l'application aux

différents tableaux anatomo-cliniques rencontrés dans ce domaine de la pathologie rénale.

B.1.a) Les P.A.N. classiques (10 cas).

● Le tableau clinique est celui de la maladie de KUSSMAUL; il est dominé sur le plan néphrologique par l'existence d'une hypertension souvent sévère.

● Les lésions vasculaires sont de type "macroscopique" et les aspects histologiques, chroniques prédominent largement. Les glomérules sont normaux ou ischémiques, l'association d'atteintes glomérulaires plus actives rend compte de quelques cas proches des G.N.C. (ex. cas n°12).

● L'évolution, lente, se poursuit sur plusieurs années et aboutit, en l'absence d'accidents ischémiques ou hémorragiques, à la constitution d'une insuffisance rénale terminale, nécessitant l'hémodialyse chronique.

B.1.b) Les Périartérites aiguës (6 cas).

● Maladies, de début brutal, elles prennent l'aspect d'une G.N. maligne et entraînent rapidement un état d'oligo-anurie. Les signes extra-rénaux sont d'autant moins nombreux que l'installation aura été rapide.

● L'Angéite microscopique aiguë et la Glomérulonéphrite nécrosante et proliférative, sont en fait, l'expression d'un même processus pathologique, encore mal démembré.

● Le problème évolutif , seul sujet controversé, contribue à entretenir une certaine confusion sur le plan nosologique.

Si la grande majorité de ces formes évolue d'un seul tenant, vers l'exitus, un petit nombre de cas peuvent se chroniciser ou guérir, ceci à partir d'un même aspect anatomo-pathologique initial.

B.1.c) Le Syndrome de WEGENER (6 cas).

● Les manifestations O.R.L. et/ou pulmonaires inaugurent la maladie et lui confèrent son originalité, car le tableau rénal est dénué de toute spécificité.

● Anatomiquement, les lésions vasculaires sont plus rares, mais l'atteinte glomérulaire est identique à celle des formes aiguës de P.A.N. Le caractère segmentaire et focal apparaît très nettement, il autorise un polymorphisme lésionnel assez exceptionnel (cf. Photos 8 à 11).
Aucune image n'est spécifique de la néphropathie du WEGENER: l'infiltrat périglomérulaire est fréquent dans les P.A.N., et la présence de cellules géantes a même été signalée au cours des G.N. extra-capillaires primitives (503).

● L'évolution spontanée est volontiers celle qualifiée par KLEINKNECHT: " d'insuffisance rénale à rechutes". En l'absence de traitement, la mort survenait 6 à 8 mois après le premier signe rénal (501, 801, 833).

B.1.d) Néphropathies des autres Angéites Nécrosantes:

Certains tableaux néphrologiques peuvent parfois être rattachés à l'une quelconque des entités nosologiques décrites dans le tableau 2 (cf. P.7).
L'atteinte glomérulaire correspondra toujours à l'une ou l'autre des lésions fondamentales décrites ci-dessus (cf.P.108). Deux circonstances étiologiques méritent d'être rappelées:

I) La Granulomatose allergique (cas 17)revêt, en principe, un aspect assez voisin de la P.A.N. classique. Les images de G.N. nécrotiques

focales y seraient, cependant, plus fréquentes, surtout dans les formes non traitées (136).(337).

II) Au cours des Vasculites allergiques systémiques (cas 4), la localisation glomérulaire se traduit souvent par une hématurie microscopique et une protéinurie transitoire. Son caractère, toujours très limité, justifie un pronostic généralement favorable et se traduit, histologiquement, par l'apparition rapide d'images de hyalinose glomérulaire segmentaire (474).

B.2) Etude des corrélations anatomiques "glomérulo-vasculaires":

Nous allons voir qu'elle aboutit rapidement à poser les questions physiopathologiques fondamentales.

B.2.a) Les conceptions de DAVSON et BALL permettent de débuter la discussion sur une base relativement simple (177).
A propos de 14 cas anatomo-cliniques, ces auteurs individualisent:

1- une forme "microscopique" (10 cas), associant une Vasculite aiguë (touchant veines, artérioles et capillaires) à une glomérulite nécrosante et proliférative.

2- une forme "macroscopique" (4 cas), constituée essentiellement de lésions artérielles chroniques (les premiers stades pouvant s'observer), alors que les glomérules restent normaux ou sont discrètement hyalinisés.
Outre que leurs formes microscopiques comportent à l'évidence une majorité de WEGENERS, on peut reprocher à leur travail un certain "flou pathogénique"
Notant l'absence de foyer vasculaire rénal dans la moitié de leurs cas microscopiques, ils ont tendance, dans ce tableau, à opposer lésions vasculaires et atteintes glomérulaires.

Leur conclusion énonce pourtant une vérité fondamentale, qui contient en elle-même la réponse à de nombreuses questions:

" Il existe entre P.A.N. et Glomérulonéphrites une similitude pathogénique fondamentale et l'on peut se demander s'il est toujours justifié de continuer à séparer ces deux entités pathologiques" (réf.177 P.201)

B.2.b) Etude critique de l'hypothèse de DAVSON:

Un certain nombre d'observations anatomo-cliniques contredisent les affirmations de ces auteurs ou échappent à leur schéma simplificateur.
DAVSON et BALL émettent d'ailleurs l'opinion qu'il existe probablement des formes intermédiaires (177).
Les faits s'ordonnent en deux groupes:

I- Variantes des formes macroscopiques
Les publications les plus fréquentes rapportent l'existence de lésions glomérulaires nécrotiques et proliferatives, en cas de forme artérielle classique (ex. cas n°12 et Photo n°13).
MOSCHOWITZ (33) trouve dans sa série de P.A.N. classiques: 18% d'atteintes glomérulaires nécrosantes et 35% de "glomérulites aiguës, subaiguës ou chroniques".
MEADOWS (503) et SHEEMAN (696) précisent que ces aspects coexistent souvent sur une même coupe, mais que la prolifération n'atteind jamais les glomérules en zone ischémique.
KLEINKNECHT retrouve ce tableau histopathologique chez 7 de ses 24 malades, ce qui l'entraîne à proposer l'autonomisation de ce lot dans une classification en 3 groupes (415).
Dans nos propres cas, de P.A.N. chroniques, la fréquence d'une atteinte des artères interlobulaires mérite d'être notée (4 fois/10). Cette constatation semble donc confirmer la réalité et l'importance des faits précédents.

II- Variantes des formes microscopiques:

Elles sont beaucoup plus rares, ces dernières étant relativement monomorphes du fait de leur brièveté évolutive.

Des images de glomérules ischémiques ont été observées en association avec les lésions aiguës (639, 503) (cas 24). Leur rareté s'explique probablement parce qu'ils n'ont pas le temps de se constituer: ils sont à rapprocher des aspects du "glomérule ischémique aigu" décrits par KLEINKNECHT (cf.P.109).

C'est surtout la fréquence d'une atteinte artérielle macroscopique qui mérite ici d'être signalée (3 de nos 6 cas).

Elle explique la positivité des explorations artériographiques signalée assez souvent dans ces cas (415, 776).

Selon HAMBURGER, cette dissociation n'est qu'apparente et se trouve résolue si l'on tiend compte, non plus du calibre, mais du stade évolutif de l'atteinte artérielle (321).

B.2.c) Synthèse physio-pathologique:

La multiplication des sous-groupes et des classifications ne résoud en rien les problèmes posés. La solution peut être recherchée dans un essai de synthèse physio-pathologique.

I- Les faits acquis: leur compréhension nécessite l'anticipation de quelques données d'histogénèse rénale.

a) Les phénomènes vasculaires:

Les atteintes vasculaires chroniques sont préférentiellement macroscopiques. Mais nous rappellerons que selon la structure artérielle, les formes macroscopiques débutent là où apparaissent les vaso-vasorums.

C'est dire à nouveau, que, sur le plan rénal, les lésions spécifiques des formes microscopiques sont constituées par les atteintes artériolaires juxta-glomérulaires.

Dans ces formes aiguës, l'atteinte initiale de certains vasa-vasorums peut probablement expliquer l'apparition isolée de quelques formations anévrysmales, de topographie macroscopique.

b) Les phénomènes glomérulaires:

Les atteintes glomérulaires relèvent de deux mécanismes:

I- les lésions passives: le type en est la glomérulopathie ischémique: elle est secondaire aux atteintes vasculaires macroscopiques siégeant en amont. Dans le même temps, celles-ci vont protéger le flocculus contre tout dépôt immunologique ultérieur (rôle de la baisse de pression).

2- les lésions actives sont les formes nécrosantes et prolifératives. Elles sont en fait, non pas secondaires, mais bien équivalentes aux lésions artérielles microscopiques.

A leur niveau, le dépôt immunologique semble jouer un rôle starter tandis que la fibrine est le véritable facteur lésionnel (788, 789).

Elle entraîne:

- dans la capsule, une prolifération épithéliale
- dans le mésangium, une hyperplasie avec prolifération mésangiale
- dans les anses capillaires, la formation de thrombis parfois extensifs.

II- Conception d'ensemble

- Bases immunitaires:

L'atteinte vasculaire est l'expression d'un conflit immunitaire, favorisé par la production de complexes de taille élevée (cf. Chapitre IV).
Elle participe donc, à un processus généralisé dont les divers aspects lésionnels sont fonctions de l'intensité et du type de la réponse immunitaire (cf. Figure 3') (réf.281).

	CONFLIT AIGU	CONFLIT CHRONIQUE
COMPLEXE petite taille.	G.N.A.	G.N. extra-membraneuse
COMPLEXE taille intermédiaire.	G.N. focale nécrotiques et prolifératives.	G.N. membrano-prolifératives
COMPLEXE de grande taille.	VASCULITE microscopique + G.N. proliférative.	VASCULITE macroscopique + GLOMERULE ischémique.

Fig. 3' : ASPECTS LESIONNELS SUIVANT LE MODE DE REPONSE IMMUNITAIRE.

- Théorie de la mosaïque:

La forme anatomo-clinique observée, va être la résultante des différents phénomènes pathologiques rencontrés.
Cette résultante pourra varier, suivant le territoire considéré, réalisant ainsi une sorte de mosaïque histopathologique.

Cependant, le processus de sommation obéit à des lois (celles vues précédemment); et il est en pratique toujours possible de dégager un aspect clinique dominant.

Les tableaux classiques restent donc valables et permettent d'individualiser:

- les formes microscopiques d'évolution suraiguë
- les formes macroscopiques chroniques
- les formes intermédiaires subaiguës, qui autorisent un polymorphisme lésionnel plus grand.

IV- ETUDE DIAGNOSTIQUE DES MANIFESTATIONS RENALES:

A) La conduite du diagnostic positif:

Une fois caractérisé, le tableau de la séméiologie rénale dominante, (lorsqu'il s'agit de formes rénales majeures), la démarche diagnostique comporte plusieurs étapes.

A.1) L'étape de suspicion clinique.

Aucune des manifestations rénales ne possédant une spécificité étiologique, propre aux A.N., le diagnostic devra être évoqué de parti pris et étayé par la recherche des signes extra -rénaux.

a) L'altération de l'état général est un signe quasi-constant (16/20), qui au moins a le mérite d'attirer l'attention par son intensité inhabituelle au cours d'un tableau de néphropathie commune.

-L'amaigrissement est particulièrement rapide et peut atteindre des proportions considérables dans toute forme prolongée: 25kgs en 8 mois dans l'un de nos cas (n°6).

-La fièvre est également surprenante car ne recevant pas d'explication infectieuse, souvent même majorée lors d'une antibiothérapie intempestive. Elle accompagne plutôt les formes aiguës.

b) La découverte de signes neuro-musculaires nous semble incontestablement l'élément d'orientation clinique le plus sûr et le plus constant (14 fois/25).
Souvent bruyamment signalés sous la forme se signes algiques ou par une atteinte motrice, ils doivent surtout être minitieusement recherchés par un examen complet. L'enquête clinique doit être systématiquement complétée par une exploration électromyographique. La pratique de scintigraphie musculaire, encore à l'étude en ce domaine, a déjà donné quelques résultats prometteurs qui peuvent en faire la méthode d'avenir (cf. P.121)
Cet acharnement est justifié par le caractère très évocateur de telles manifestations, dans ce contexte de maladie générale avec atteinte rénale. La positivité des recherches fournit, de plus, un renseignement topographique essentiel à la réalisation de prélèvements biopsiques.

c) Les autres manifestations cliniques sont, soit plus rares, soit moins spécifiques:

- Les arthralgies (50% de nos cas) sont trop banales en cas d'atteinte glomérulaire, pour orienter le diagnostic.

Les signes cutanés, fréquents manquent le plus souvent de spécificité: érythème et/ou purpura sont présents dans 60% de nos cas. A l'inverse, les nodules sous cutanés ou le livédo inflammatoire, plus spécifiques, sont rares (20% de nos cas).

- Les autres signes complètent généralement des tableaux assez riches, mais peuvent parfois être le seul signe d'atteinte focale: syndrome coronarien, manifestation digestive (1/3 de nos cas), atteinte génitale (2 cas), signes ophtalmologiques.

L'enquête O.R.L. et pneumologique spécialisée sera évidemment l'étape fondamantale conduisant au diagnostic de WEGENER (4/6).

Au total, cette séméiologie extra-rénale a d'autant plus de chance d'être riche, que l'affection sera ancienne. C'est dire qu'un problème diagnostic majeur se pose souvent dans les formes anuriques.

A.2) Apports des examens biologiques et radiologiques.

A.2.1) Les examens biologiques:

Leur apport reste modeste; la plupart confirment l'impression de gravité clinique, sans apporter une orientation bien spécifique.

- La V.S. est au minimum à 40mm à la première heure, parfois très supérieure à 100 (cf. Fig. 4)
- L'éosinophilie (Fig. 6) n'a généralement qu'une valeur diagnostique

ASPECTS ARTERIOGRAPHIQUES DES PAN CLASSIQUES

EXAMENS REALISES DANS LE SERVICE DU Pr Ag A. PINET

PHOTO 14

cas 18 Mr. BIA...
Artériographie rénale droite
Hématome péri-rénal chronique,
Anévrysmes multiples dont certains sont macroscopiques et parfois calcifiés.



PHOTO 15

cas 16 Mr THO..
Artériographie rénale gauche; aspect multi-anévrysmal, microinfarctus corticaux, Endartérite et images d'arrêt.



SIGNES BIOLOGIQUES: VALEURS DANS NOTRE SERIE: Figures 4 à 9.

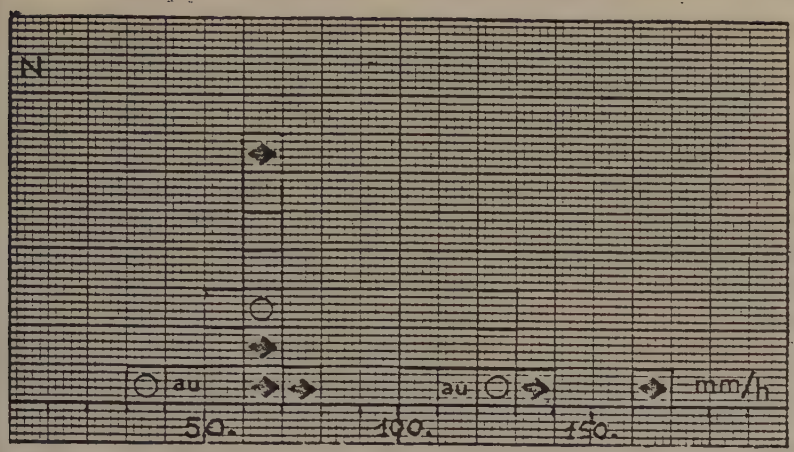

FIG.4. VITESSE DE SEDIMENTATION

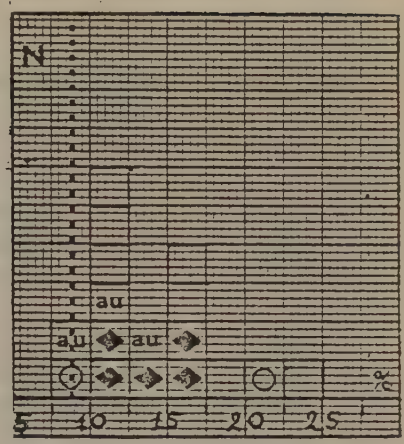

FIG.8 α_2 GLOBULINES

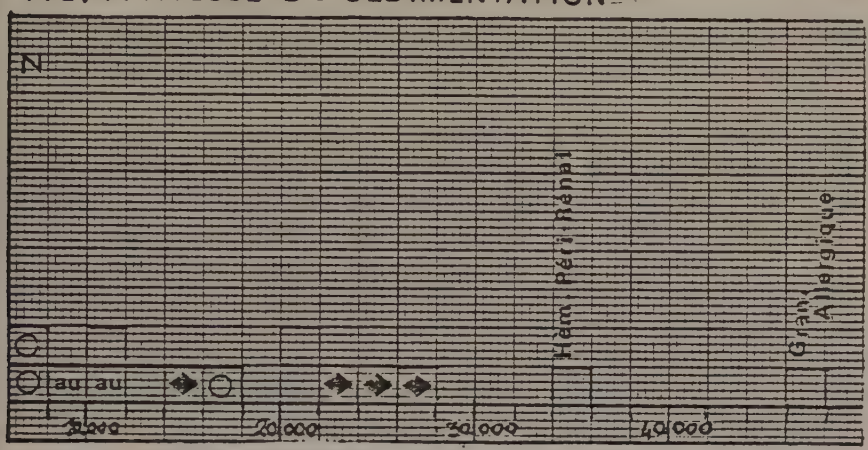

FIG.5. LEUCOCYTES

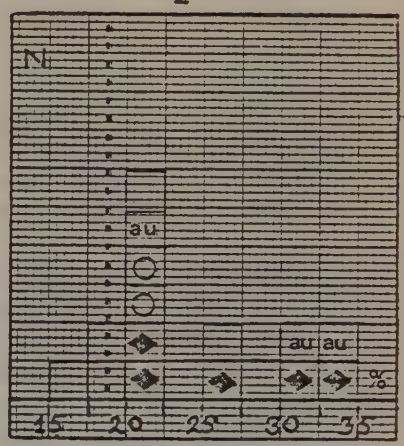

FIG. 9. γ GLOBULINES

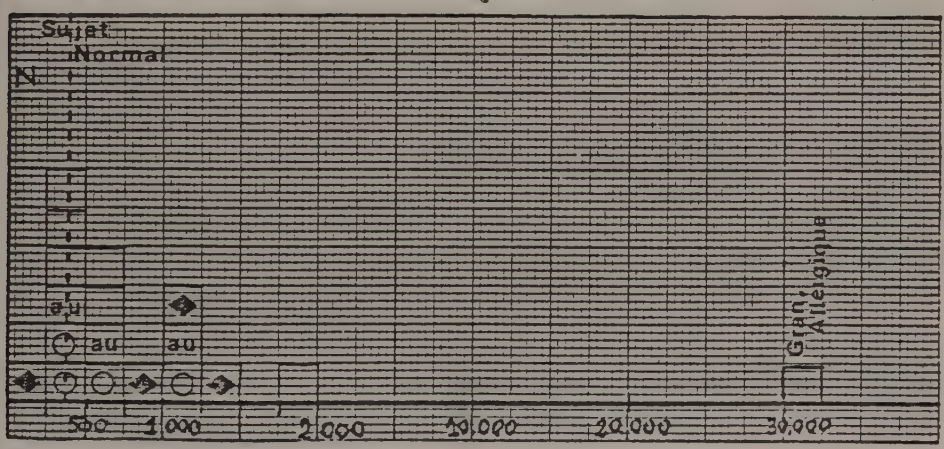

FIG.6. EOSINOPHILES



FIG.7. FIBRINOGÈNE

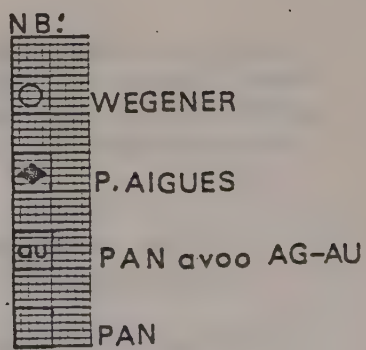

limitée, car ne dépassant pas 5% en valeur relative; l'existence d'une hyperéosinophilie considérable (souvent supérieure à 20.000 él./mm3, mais déjà suspecte au-dessus de 5000/mm3) doit imposer le diagnostic d'A.N. granulomateuse disséminée (587).

- La leucocytose à Polynucléaires (10.000 à 30.000él./mm3) est un signe beaucoup plus constant et très parallèle à l'évolutivité (Fig. 5). Elle égare souvent vers une pathologie infectieuse et perd toute spécificité en cas d'I.R.A.; il en est de même pour certaines anémies. Cependant, la déglobulisation précède souvent largement l'atteinte fonctionnelle rénale; très particulière est la survenue d'une anémie hypochrome, voire microcytaire (cas 21), de type inflammatoire, accompagnée d'hyposidérémie et d'une sidérophylline normale ou basse.

- L'électrophorèse des protides montre souvent une ébauche de Syndrome néphrotique avec hypoalbulinémie et augmentation de l'α - 2 macroglobuline, complétée par un Syndrome inflammatoire en fait peu spécifique: élévation des alpha 2 et des gammaglobulines (cf. Fig.8 & 9)

- L'hyperfibrinémie mérite d'être considérée en fonction d'un bilan de coagulation complet, afin de dépister une éventuelle C.I.V.D., caractéristique des formes les plus sévères (cf.Fig. 7).

Le bilan immunologique n'est pas encore rentré dans la pratique courante et il faut reconnaître que son apport diagnostic n'est pas décisif.

- L'examen du complément et de ses diverses fractions révèle un abaissement au cours des poussées aiguës, mais cette chute est rapidement compensée par une hypersynthèse (cf. P.88).

- Les immunoglobulines sont élevées, plutôt IgG et IgM en cas de Périartérite, et IgA et plus secondairement IgG en cas de WEGENER (833).

- Diverses anomalies sont retrouvées avec une certaine fréquence, mais de façon trop irrégulière, pour jouer un rôle diagnostic:
  - présance d'une cryoglobuline (683)
  - positivité d'un facteur antinucléaire à faible taux (290)
  - par contre, nous croyons pouvoir insister sur la fréquente positivité des réactions au latex en cas de WEGENER: environ 50% des cas (413, 501, 234).

A.2.2) Apport de l'examen artériographique:

Depuis une dizaine d'années, le développement des techniques artériographiques explorant le rein et les différents viscères abdominaux, a apporté un argument de valeur à la discussion diagnostique des Angéïtes Nécrosantes (705, 245, 96).

2.a) Les aspects de microanévrysmes (472, 603, 119)

(Photos 14, 15, 16).

Définition:

- les anévrysmes multiples sont d'une taille comprise habituellement entre 1 et 5µ , d'où leur nom de microanévrysmes. Leur dépistage a beaucoup bénéficié de la mise au point des techniques d'injections sélectives, complétées par la réalisation de clichés aggrandis. Ils peuvent parfois atteindre une taille de plusieurs cm (cf. cas n°18) (cf. 140).

- Fréquence et étiologie:

La fréquence est très discutée et dépend de la technique autant que du type de recrutement: 60% BRON (96), 4/14 CONVARD (155), 8/14 dans notre série (P.A.N. non sélectionnées).
Ils semblent surtout caractéristiques des formes dites "macroscopiques" (6/6 dans notre série), mais ne sont pas exceptionnels en cas de Périartérite aiguë avec atteinte glomérulaire (776, 396, cas 24). Par contre, ils ne semblent pas avoir été observés en cas de WEGENER.

PHOTO 16

cas 18 Mr BIA...
Artériographie hépatique, anévrysmes multiples alternant avec des zones sténotiques et réalisant des aspects en "collier de perles".

PHOTO 17

cas 12 Mr DEL..
Artériographie rénale droite
Temps parenchymateux:
infarctus corticaux multiples responsables d'un "aspect clouté".



Aspect:ils ont généralement un aspect muriforme, plus rarement fusiforme. Multiples (surtout dans les formes macroscopiques), ils se succèdent souvent comme les perles d'un collier (Photo 16) (337), altérant avec les zones rétrécies. Ils se regroupent parfois en grappes de raisin (96); anciens, ils peuvent être calcifiés (cas 18, Photo 14).

Topographie: c'est un point fondamental. Ils sont situés dans le parenchyme où ils intéressent les artères de moyen calibre et respectent les gros troncs. Au niveau du rein, ils touchent la partie distale des interlobaires, les artères arquées et la partie proximale des artères interlobulaires.
Leur visibilité est maximum au temps parenchymateux alors que les vaisseaux sont déjà lavés: ce caractère les différencie des simples coudures vasculaires.

Répartition dans l'organisme:
Les travaux radiologiques ont surtout porté sur la topographie rénale, mais tous les viscères abdominaux peuvent être touchés.
Les artères du tronc coéliaque, et en particulier les branches de division de l'artère hépatique sont des localisations électives (134).
L'atteinte du tronc mésentérique supérieur est également fréquente et les anévrysmes des artères lombaires ne sont pas exceptionnels.
L'atteinte coronarienne est signalée chez l'adulte (155), elle semble surtout fréquente chez l'enfant où l'atteinte des axes artériels des membres devient également possible (129, 852).

Aspects évolutifs:
- complication: l'artériographie permet le diagnostic de l'Hématome périrénal (574, 152, 96, 371) et celui des anévrysmes artério-veineux (341, 170).
- les artériographies itératives montrent une régression des images anévrysmales (155, 521, 644) s'accompagnant d'une augmentation des aspects d'infarctis corticaux et d'une aggravation parallèle de l'atrophie parenchymateuse. Un processus de thrombose est donc hautement probable.

2.b) Les aspects de thromboses et d'ischémie.

- Ils sont marqués par une irrégularité du calibre artériel, véritable endartérite segmentaire et revêtent parfois un aspect noniliforme, les dilatations succédant aux sténoses (337).
Les images de stop siégent sur les artères les plus distales (intralobulaires au niveau du rein).
- Les infarctis localisés sont à l'origine d'images lacunaires donnant un aspect clouté au parenchyme concerné (foie, rein).
- En cas d'insuffisance rénale, les reins sont gros (19cm dans un cas de TUMA:776), et la séméiologie est celle d'une insuffisance rénale vasculaire: ralentissement circulatoire, diminuation encore plus marquée du flux cortical estompant toute limite cortico-médullaire. Par contre, les aspects évocateurs du diagnostic de P.A.N. sont beaucoup plus rares (397).

2.c) Spécificité, Indications:

- La spécificité des lésions anévrysmales est bonne si on exige le respect d'un certain nombre de critères:
= multiplicité des lésions
= situation.exceptionnelle sur les gros troncs
.discutable sur les artères trop petites (fausses images dues aux coudures).
- Une telle attitude permet d'éviter la majorité des erreurs diagnostiques, mais certains aspects trompeurs méritent d'être connus:

= hyperplasie fibromusculaire (519) devant un tableau d'H.T.A.
= microangiopathie thrombotique,Néphroangiosclérose maligne (632, 633).
= On évoquera enfin, le diagnostic d'anévrysmes mycotiques survenant au cours d'un tableau d'Endocardite infectieuse. Notre discussion étiologique (P.26) permet de se demander s'il ne s'agit pas, en fait, d'une forme clinique particulière d'Angéïte Nécrosante.
= Le problème se pose de façon identique au cours d'une maladie lupique (cf. cas n°22).
Réciproquement, l'absence de signes artériographiques ne permet aucunement d'éliminer le diagnostic. Certains cas de dissociation anatomo radiologiques ont pu être notés après vérification nécropsique de formes dites "macroscopiques" (cf.155).

- Au total, ses accidents (hématome, intolérance à l'iode) étant exceptionnels, l'artériographie rénale mérite d'être effectuée chez tout malade suspect d'Angéïte Nécrosante. Elle nous semble être un préalable obligatoire à tout geste de biopsie rénale.
= Volontiers positive en cas de forme macroscopique, elle apporte alors un argument de grande valeur diagnostique permettant généralement d'éviter la biopsie rénale.
= L'observation de lésions dites "macroscopiques" est loin d'être exceptionnelle au cours des formes microscopiques, ce qui justifie, là encore, son indication.

A.3) Les critères histologiques de certitude.

= Du fait même de la définition choisie, le critère histologique est le seul argument indiscutable du diagnostic d'Angéïte Nécrosante. Elément de rigueur lors de la constitution de "séries pathologiques" , il ne doit cependant pas être "sacralisé" en tant qu'élément du diagnostic clinique.
= En effet, l'obtention du critère histologique ne saurait dispenser d'une démarche clinique, et paraclinique indispensable à l'enquête nosologique et étiologique (cf. Chap.I).
= D'autre part, l'histoire clinique, les arguments paracliniques et surtout les données artériographiques, permettent souvent, par leur convergence, de porter un diagnostic et d'instituer une thérapeutique en l'absence de la preuve histologique.
= Leur recherche ne doit pas être aveugle mais sera dirigée en fonction des constatations cliniques ou des renseignements paracliniques.
Cette démarche permet actuellement d'obtenir, du vivant du malade, la preuve anatomique de la maladie, dans plus de 2/3 des cas (290). Constatation réconfortante contrastant avec le pessimisme de NUZUM (338) qui ne recensait en 1954, que 35% de diagnostics pré-mortem.

A.3.1)La biopsie musculaire (143)

reste sur l'ensemble des Angéïtes Nécrosantes, l'examen le plus fructueux. Sur 100 biopsies positives, elle représente: 60% des cas de FROHNERT (266), 50% de ceux de GODEAU (290).
= Elle mérite de conserver le premier rang, même au sein des formes rénales, ceci en raison de son inocuité.
= Son taux de positivité est cependant diversement apprécié: 30% pour ROSE et SPENCER (651),(800) 37% pour WALLACE, 100% pour BLANKENHORN(75)!

= Elle apparaît particulièrement décevante dans les séries néphrologiques:
- 1 cas ⊕ pour KLEINKNECHT (415)
- 5% des ⊕ cas de HARRISON (328)
- 4 cas ⊕ dans notre série contre deux douteux et deux négatifs

Ces déceptions nous semblent en grande partie imputables à une insuffisance méthodologique et à la pratique encore trop répandue de biopsies musculaires, faites à l'aveugle (588) (669).

= Le premier critère de réussite réside effectivement dans la sélection du muscle à biopser. Le choix se fera:
- soit en fonction de signes cliniques: myalgies, à condition qu'elles soient d'apparition récente.
- soit sur les données de l'examen électromyographique, mais le prélèvement évitera le site d'implantation de l'aiguille.
- soit enfin, suivant le résultat d'une scintigraphie musculaire, examen permettant le repérage de zones de fixation hétérogènes (1).

= La biopsie musculaire gagnerait certainement à être chirurgicale. Cette technique permet d'éviter l'artefact lié à l'anesthésie locale, et autorise le prélèvement d'un fragment idéal: 2cm en longueur, 1cm en largeur, 1 cm en profondeur, biopsie effectuée parallèlement aux fibres musculaires (195).

= En l'absence de critères d'orientation, les lieux électifs sont classiquement et suivant un ordre décroissant: deltoïde, quadriceps, grand pectoral et jumeaux.

Ainsi pratiquée, le pourcentage de positivité avoisine 40% et augmente si l'on répète l'examen, ce qui peut être fait sans inconvénient (2/3 des 24 cas de TREPO sont alors fructueux 768).

A.3.2) La discussion d'une ponction biopsie rénale

est évidemment un premier réflexe devant une forme rénale de la maladie. Cette indication doit cependant se justifier en fonction de l'intérêt des renseignements fournis, face au risque iatrogène encouru par le patient.

a) Les accidents:

Le risque est difficile à chiffrer statistiquement en l'absence de grandes séries (la statistique de KLEINKNECHT ne fait état que de 4 biopsies).
Les dangers sont cependant classiques:
- anévrysme artério-veineux: CURRAN (170), KUSS (434)
- accidents hémorragiques de rupture anévrysmale (69, 776), le plus souvent source d'hématome péri-rénal ou d'hématurie incoercible conduisant à une néphrectomie de nécessité.

Notre série, assez riche sur ce plan, ne peut que nous inciter à conserver une certaine prudence: sur 18 P.B.R., nous avons observé 2 accidents: l'un (cas 15) d'hématurie gravissime entraînant la perte du rein, l'autre (cas 23) à l'origine d'un Hématome péri-rénal, partiellement responsable du décès.

= Au total, le facteur de risque apparaît majeur dans les formes dites "macroscopiques": la constatation d'anévrysmes multiples invite à s'abstenir d'autant que le diagnostic est par là-même, quasiment établi.

= Dans les formes "microscopiques", la P.B.R., pratiquée sur un rein inflammatoire, parsemé de zones infarcies, n'est pas dénuée de risques. Mais, les renseignements attendus sont, à l'inverse, souvent irremplaçables. De toute façon, la P.B.R. sera précédée d'une artériographie et nécessite le contrôle d'une hypertension ou la correction éventuelle de troubles

hémorragiques.
La biopsie chirurgicale, préconisée par l'école de HAMBURGER (321), n'offre pas une sécurité absolue, puisque notre second accident est survenu avec cette technique.

b) Les renseignements apportés:

■Le diagnostic positif ne peut être obtenu que par la mise en évidence des lésions artérielles, seules spécifiques de la maladie.
= Cette circonstance nous apparaît peu fréquente, en dehors de formes aiguës biopsées initialement (cas 14, 15, 23). Ces résultats sont en accord avec ceux de KANFER (5cas sur 7) (397) et ceux de KLEINKNECHT (3 cas sur 4) (415).
= Elle devient aléatoire dans les formes macroscopiques où l'abord d'un gros vaisseau pathologique paraît d'ailleurs peu souhaitable.
= Enfin, dans les formes vieillies ou traitées, les aspects vasculaires deviennent souvent peu spécifiques: hyalinose, sclérose transpariétale, endothélite (69).

■L'atteinte glomérulaire est constante mais dénuée de toute spécificité et sa recherche ne saurait justifier une indication à visée diagnostique. Le véritable intérêt, ici, est d'ordre pronostique et le meilleur exemple en est fourni par l'étude des syndromes de WEGENER.
Dans notre cas n°25, unique avec celui de HORN (370), la P.B.R. apporte la preuve d'une dissémination,au cours d'une forme apparemment localisée. WOLFF et coll. précisent ces faits sur une série de 19 biopsies qui semblent s'être déroulées sans incident majeur (833).

■Au total, argument capital du diagnostic dans les formes aiguës, la ponction rénale présente un intérêt pronostic fondamental en cas de WEGENER; sa valeur nous semble beaucoup plus limitée au cours des tableaux de P.A.N. classique,où l'apport de l'artériographie rénale nous paraît supérieur pour un risque moindre.

A.3.3) Autres biopsies:

elles ne sont envisagées qu'en cas de signe d'appel local.

3.a) La biopsie cutanée vient généralement en seconde position derrière la biopsie musculaire, dans les classements d'efficacité: 25% des biopsies positives pour GODEAU (290), 24% pour FROHNERT (266).
Là encore, les conditions de prélèvement doivent être parfaites: biopsie d'un élément jeune devant intéresser l'hypoderme et atteindre les plans aponévrotiques.
On rappellera une nouvelle fois, que l'atteinte des artères dermo-hypodermiques n'a cependant aucune spécificité étiologique: la différenciation entre P.A.N., Angéite cutanée et Vasculites cutanéo-viscérales reste impossible sur l'aspect histopathologique (449).
Seule, la découverte d'une lésion hypodermique nodulaire, associée à un tableau clinique compatible, nous paraît conduire au diagnostic de P.A.N. En ce sens, la biopsie cutanée nous semble posséder une valeur inférieure au critère artériographique.

3.b) La biopsie de foie est indiquée en cas de P.A.N. à Ag-Au, car elle possède alors, une valeur pronostic. Elle révèle rarement

des lésions vasculaires caractéristiques: 3 fois/13 pour TREPO (768), 2 fois/10 pour SAIRANEN (669).

3.c) La biopsie testiculaire ou la biopsie épididymaire seraient positives dans 20% des cas, mais elles restent mal acceptées des patients (390). Elles ne peuvent être envisagées qu'en cas de douleur ou d'atrophie testiculaire (172).

3.d) La biopsie de synoviale est envisagée en cas d'arthrite avec signes inflammatoires (441). Pour COSTE (162), elle permettrait le diagnostic entre polyarthrite rhumatoïde , P.A.N. et Angéïte secondaire à une polyarthrite.

3.e) D'autres prélèvements se sont révélés occasionnellement fructueux: biopsie ganglionnaire (768), biopsie de nerfs (266) ou biopsie d'artère temporale (768, 266).

On rappellera à nouveau les diagnostics faits sur pièce opératoire, après cholécystectomie ou appendicectomie (693).

B) Diagnostic différentiel des Angéïtes Nécrosantes à expression rénale prédominante:

Une fois résolus les problèmes nosologiques, et étiologiques, abondamment développés au cours du Chapitre I, le diagnostic différentiel ne peut se poser qu'en l'absence du critère histologique spécifique.

Il faut reconnaître qu'il subsiste en cas de formes rénales,un fort pourcentage de cas-frontières où le diagnostic de P.A.N. reste évoqué, sans pouvoir être prouvé.

Ces discussions diagnostiques s'orientent autour des 4 grands tableaux anatomo-cliniques délémités plus haut: H.T.A. maligne, insuffisance rénale aiguë, G.N. subaiguë, G.N. chronique ou à rechutes.

B.1) Devant un tableau d'H.T.A. maligne (312, 313, 320, 321, 405).

■ Le diagnostic différentiel posé ,est celui de P.A.N. classique à forme hypertensive. Nous avons, en fait, déjà envisagé les rapports complexes qui lient ces deux pathologies: H.T.A.initiale- terrain favorisant d'une véritable P.A.N., H.T.A. révélatrice d'une Périartérite à séméiologie classique, forme hypertensive apparemment primitive posant le problème des Angéïtes secondaires, enfin, H.T.A.-conséquence tardive d'un épisode vasculaire cicatriciel .

■ Sur un plan pratique, l'essentiel est de différencier la P.A.N.-maladie immunitaire relevant d'un traitement spécifique, de la Néphroangiosclérose maligne, qui même en présence d'images angéïtiques, ne relève que d'une thérapeutique antihypertensive rigoureuse.
La clinique aide peu au diagnostic des formes-frontières, mais KNOWLES signale la valeur d'une hématurie macroscopique (424).
Le problème reste,en fait, essentiellement d'ordre histologique.

I- Aspects généraux:

= L'image de Nécrose fibrinoïde peut incontestablement être créee par l'H.T.A. maligne, seule (834). Elle n'est cependant jamais prédominante et les limitantes élastiques sont rarement touchées.

= Le granulome périvasculaire est absent ou discret, enfin il n'y a ni organisation ni reperméabilisation des thrombis (312).

= Caractère fondamental, le calibre des artères touchées n'est pas le même:

- l'artériolonécrose de l'hypertension maligne touche les artères dont le diamètre est inférieur à 100 microns.
- dans la P.A.N. dite " macroscopique" où l'hypertension se rencontre, le calibre des artères concernées est toujours supérieur à 200 microns.

II- Au niveau rénal:

le diagnostic se pose sur l'examen d'une P.B.R. (301, 177, 259).

II-a) Les aspects vasculaires, ne permettent aucune confusion avec les lésions des Périartérites aiguës

= Les artères arquées et interlobaires ne présentent que des lésions d'artériosclérose hyaline,sans image de rupture des limitantes élastiques.

= L'artériolonécrose des interlobulaires est rare et fait place à une Endartérite fibreuse, tout à fait caractéristique, associant un oedème et une prolifération fibroblastique qui épaississent l'intima.

= La Nécrose fibrinoïde prédomine sur les artérioles afférentes, elle touche intima et média sur toute leur circonférence; les noyaux entrent en caryorrhéxie, on observe des cellules lipophages résorbant des hématies.

= Les thromboses artériolaires sont fréquentes:

Au total, les images artériographiques peuvent faire évoquer une Périartérite microscopique: quelques microanévrysmes, quelques lacunes corticales sont possibles (733). Mais, dans ce contexte clinique, le doute n'est pas permis.

II-b) Les lésions glomérulaires (416, 417).

Elles ne touchent qu'une faible proportion des glomérules (5 à 10%) qui présentent des plages de Nécrose fibrinoïde et quelques rares croissants épithéliaux segmentaires en regard d'un mésangium hyperplasié.

A la limite, cet aspect occupera tout un glomérule si la nécrose atteind son artériole afférente.

■ On retiendra finalement,que la clinique est trompeuse car l'artériolite de la Néphro-angiosclérose maligne est diffuse: hémorragies sous-cutanées et lésions intestinales peuvent accompagner les poussées hypertensives. En fait, même si certains tableaux hypertensifs font véritablement évoquer la possibilité d'une Angéïte Nécrosante secondaire (177), les indications thérapeutiques restent faciles.

B.2) Devant un tableau de Glomérulonéphrite subaiguë maligne:

La démarche diagnostique comprend deux étapes, ceci,quelle que soit la séméiologie extra-rénale.

B.2.a) Dans tous les cas, il faudra penser à éliminer une maladie générale.

Ceci peut d'ailleurs constituer une démarche de nature nosologique, car certaines étiologies sont communes aux Angéïtes Nécrosantes et aux G.N.

extra capillaires malignes.

= Il en est ainsi de la maladie lupique (248): sa reconnaissance se fondera sur ses critères biologiques, plutôt que sur certains aspects histologiques, d'ailleurs inconstants (cf. P.14).

= Le diagnostic du Purpura rhumatoïde bénéficie souvent des données cliniques. Parmi la triade: Purpura, arthralgies, douleurs abdominales, deux des signes sont présents dans 98% des cas de LEVY (1976) (782),

= Le tableau de G.N. maligne y est assez exceptionnel et les singularités histologiques seront précisées au niveau des formes focales, plus fréquentes. Certaines formes semblent même poser des problèmes de frontière nosologique (268).

= Le syndrome de GOODPASTURE est reconnu sur la présence de dépôts linéaires d'immunoglobulines G se disposant le long de la membrane basale (281). La recherche d'Anticorps anti-membrane basale circulants est inconstamment positive (613, 250).

B.2.b) L'étape la plus difficile consiste à différencier une Périartérite aiguë (plus rarement un WEGENER 726) d'une G.N. extra-capillaire primitive.

Le diagnostic ne se pose qu'en l'absence de signes cliniques extra-rénaux ou de critères artériographiques évidents. La discussion est donc histologique.

= Pour certains, les aspects histologiques rénaux sont suffisants et permettent d'individualiser les deux maladies (415, 321).
Dans les G.N. primitives, le caractère prolifératif serait plus précoce, il n'y aurait pas d'atteinte artériolaire initiale (415).

= En fait, de nombreux auteurs admettent que la différenciation n'est possible qu'au stade autopsique, par la découverte de lésions vasculaires extra-rénales (68, 328, 726). L'aspect d'Angéite Nécrosante des artérioles afférentes doit être très caractéristique pour autoriser le diagnostic et il n'est pas certain qu'il soit spécifique.
HEPTINSTALL pense en fait, que la physiopathologie est identique dans les deux cas, au niveau rénal (348).

= SONSINO remarque la fréquance des signes extra-rénaux (altération de l'état général, fièvre, purpura, nodules dysoriques), dans sa série de G.N. extra-capillaires à forme proliférative pure (726). A l'autopsie, 3 de ses malades présentent des lésions d'A.N., très localisées, mais tout à fait typiques. Dans ce cas, HARRISON (328) porte le diagnostic de Périartérite! Il faut bien reconnaître qu'il s'agit là d'une question purement dogmatique.

En conclusion, il est possible que les G.N. extra-capillaires primitives représentent une forme localisée de Périartérite. De toute façon, il nous semble important d'élaborer un protocole destiné à rechercher l'existence de signes extra-rénaux au cours de toute G.N. maligne.

B.3.) Devant un tableau de Glomérulopathie subaiguë ou chronique:

Le problème est assez identique au précédent, mais la discussion est beaucoup plus centrée sur la possibilité d'un WEGENER.

L'aspect histologique est ici celui d'une G.N. nécrosante, proliférative et/ou hyaline, à topographie segmentaire et focale.

B.3.a) En l'absence de signes vasculaires, il faut d'abord éliminer certaines maladies générales:

= le Purpura rhumatoïde est ici beaucoup plus fréquent. Il se discute surtout chez l'enfant, mais n'est pas exceptionnel chez l'adulte (782, 660). En dehors des signes cliniques, l'aspect histologique reste souvent évocateur: les signes vasculaires sont constitués d'une capillarité avec thrombis hyalins, mais sans Nécrose fibrinoïde. L'examen en immunofluorescence peut être intéressant s'il objective une fixation du sérum anti-Ig.A (mais parfois aussi anti IgM et anti IgG) de topographie mésangiale et sous endothéliale (48, 783).

= Le Lupus peut réaliser un tel tableau histopathologique et sera également à éliminer (210).

= Les G.N. focales secondaires aux maladies bactériennes, parasitaires ou virales sont à évoquer (48).
On retrouve, à ce niveau, les Endocardites bactériennes où il est possible d'observer l'association à une véritable Angéïte Nécrosante.

B.3.b) Devant un "syndrome pneumo-rénal associant une pneumopathie hémorragique et une G.N. focale, on pensera:

- au GOODPASTURE dont le diagnostic a déjà été évoqué:
- à la présence d'une cryoglobulinémie (496).
- à certaines formes malignes de Purpura rhumatoïde (723).

B.3.c) Devant un tableau de G.N. chronique peu spécifique (312, 651, 167) on éliminera les glomérulopathies primitives autonomes: formes membrano-proliférratives, formes hyalinisantes. Mais, on se rappellera que l'association est possible .

B/4) Devant une insuffisance rénale aiguë:

= Le clinicien ne doit pas oublier que l'I.R.A. des Angéïtes Nécrosantes relève autant d'un processus glomérulaire que des lésions vasculaires. Ceci explique que le diagnostic différentiel peut s'orienter dans deux directions.

B.4.a) En l'absence de signes vasculaires, une P.B.R. sera effectuée, et le pathologiste se trouve confronté au problème d'une G.N. extra-capillaire diffuse (cf. plus haut).

B.4.b) L'individualisation d'un tableau d'I.R.A. vasculaire repose sur la constatation de signes caractéristiques (733):

= signes cliniques: -fréquence de l'hypertension artérielle prenant souvent un aspect malin.

-présence de signes extra-rénaux (Purpura, nodules dysoriques, manifestations neurologiques)

= signes biologiques: -existance d'un syndrome de coagulation intra vasculaire disséminée.

- possibilité d'une anémie hémolytique.

= signes artériographiques:

- allongement du temps circulatoire
- raréfaction vasculaire diffuse débutant au niveau des branches de troisième ordre.

L'artériographie rénale révèle parfois des aspects évocateurs du diagnostic (397), sinon la discussion envisagera la possibilité:

- d'une Néphroangiosclérose maligne (cf. plus haut).
- d'une Sclérodermie, de diagnostic souvent difficile.
- d'une microangiopathie thrombotique, en principe caractérisée par l'association d'une thrombopénie et d'une anémie hémolytique avec schizocytes (48).

Dans le doute, c'est souvent la P.B.R. qui apportera la solution.

CHAPITRE 4.

HYPOTHESES ETIOPATHOGENIQUES CONCERNANT LES ANGETTES NECROSANTES.

I- Les faits expérimentaux.
   a) Protocoles hypertensifs.
   b) Protocoles de "sensibilisation".
   c) Maladies animales spontanées et provoquées.

2- Mécanismes des lésions à l'échelon cellulaire.
   a) Facteurs de la localisation vasculaire.
   b) Agents lésionnels.

3- Angéïtes Nécrosantes: conceptions physiopathologiques actuelles.
   a) Rappel des faits cliniques.
   b) Hypothèses sur un modèle étiopathogénique.

I- LES FAITS EXPERIMENTAUX.

Qu'ils soient d'observation spontanée ou au contraire provoqués délibérément par le pathologiste, les faits expérimentaux peuvent apporter beaucoup à la compréhension des A.N. humaines. Ils peuvent être examinés sous trois rubriques.

A) Angéïtes Nécrosantes et protocoles hypertensifs.

C'est la voie expérimentale la plus ancienne, puisqu'elle débute par les travaux de GOLDBLATT, en 1934. L'hypothèse pressionnelle qui en découle resta prédominante parmi les pathologistes, jusqu'aux années 1945-1950 (cf. P. ZEEK 841).

1) Les faits expérimentaux.

= Ils sont résumés dans le Tableau 12, qui les rapporte suivant un ordre chronologique.

= Les variations principales portent sur l'espèce animale (lapins et rats sont les plus employés) et le type de protocole utilise les H.T.A. réno-vasculaires s'opposant aux H.T.A. de "surcharge").

2) Apports des protocoles hypertensifs:

a) type et fréquence des A.N. obtenues:

= La série la plus importante, rapportée par SMITH, ZEEK et coll. (713, 714, 840) porte sur plus de 200 rats. L'hypertension est créée par encapsulation rénale (soie ou cellophane) suivie d'une néphrectomie, réalisée 8 jours plus tard. De cette façon, ces auteurs obtiennent environ 50% d'animaux présentant des lésions angéïtiques importantes (713).

= L'aspect histopathologique leur semble assez proche de la maladie humaine, car les lésions prédominent sur les troncs de moyen calibre, au niveau des embranchements vasculaires. Ils observent même, fréquemment, des anévrysmes macroscopiques.

Histologiquement, l'Angéïte ne débute qu'après la néphrectomie.
Au deuxième jour apparaît un oedème périvasculaire, qui s'infiltre d'histocytes et de fibroblastes pendant la première semaine.
Au huitième jour, l'aspect d'Angéïte Nécrosante est typique, la cicatrisation débutant dès la deuxième - troisième semaine (714).

= FISHER (243) et WILSON (828) opérant sur le lapin, contredisent quelque peu ces faits. Ils remarquent la prépondérance des localisations mésentériques et pancréatiques par rapport aux atteintes coronariennes.
Sur un plan histologique, les lésions leur apparaissent peu inflammatoires et de topographie plus circonférentielle que véritablement segmentaire.

b) Influence des protocoles utilisés:

Il semble qu'elle soit minime, et que la survenue des atteintes vasculaires soit grossièrement parallèle à l'élévation des chiffres tensionnels.

Quelques règles peuvent cependant être dégagées.
La persistance d'un rein fonctionnel protège l'animal du processus angéïtique (713).

GOLDBLATT	dès I934	H.T.A. par clampage des 2 artères rénales, chez le chien: peu d'A.N.
KNEPPER	I935	Association: immunisation + exercices violents.
CHILD	I938	Construction des artères rénales, I cas suivi 8 mois.
WILSON	I939 (828)	Clamp sur une artère rénale (rat) 50% d'A.N.
HAM	I940 (3I9)	Calcifications systémiques chez le rat: H.T.A.+ A.N. (>50%).
FRIEDMAN	I94I (263)	Néphrectomie + rein "cellophane" (rat).
SELYE	I943 (685)	H.T.A. "maligne" par DOCA et sel.
CROMARTIE	I943	insiste le Ier sur le rôle des facteurs infectieux.
SMITH	I944 (7I3) et I947 (7I4)	Rein "cellophane", néphrectomie controlatérale retardée (rat).
ZEEK	I948 (840)	avec SMITH, défenseurs de la "théorie hypertensive" des A.N.
LOOMIS	I946 (462)	Utilise la production d'infarctus rénaux(rat).
MUIRHEAD	I949 (542) et I95I (543)	Etude de chiens binéphrectomisés.
KIPKIE	I950 (4I0)	Importance du F; infectieux dans le protocole "cellophane" (lapin).
MORE	I95I (534)	Nécroses corticales bilatérales (lapin).
SELYE	I95I (686)	Rôle de la STH (687). I957 Application aux primates.
MASSON (499)	I950	Rôle du sel.
	I955	Rôle des oestrogènes, de la F.S.H.
PERRY	I955 (599)	Rôle de la Thyroxine et de la Rénine.
KOLETSKY	I958 (428)	Rôle du sel (rat).
CAMPBELL	I959-I965 (II2-II5)	Rôle de l'infection, rôle des facteurs humoraux (lapin).
Mc QUEEN	I96I	Influence de la souche et de l'H.T.A. sur les A.N. "spontanées" du rat.
GOLBERGER	I959 (295)	Rôle de l'Aldostérone.
FISHER	I96I (243)	Influence de l'H.T.A. sur la maladie sérique (lapins).
SMIRK	I963	Rôle du sel.

TABLEAU 12 : ANGEITES NECROSANTES EXPERIMENTALES: PROTOCOLES HYPERTENSIFS.

A l'inverse, la gravité des lésions observées semble être la résultante de deux phénomènes pathologiques majeurs: la rétention hydro-sodée et la sécrétion inapropriée de Rénine (685, 112, 113, 273).

Plus secondairement, on a accusé le rôle néfaste: des stéroïdes surrénaliens (295), de la S.T.H. (687) ou des oestrogènes (499).

A.3) Etude critique et synthèse:

La transposition des faits acquis à la pathologie humaine est loin d'être aisée.
Trois ordres de critiques pauvent être faites:

- le rôle de l'espèce est souvent considérable. Les études de GOLDBLATT chez le chien ou celles de SELYE chez le primate (1957) démontrent la résistance de ces espèces au phénomène hypertensif. Ce n'est donc pas un hasard si la majorité des expérimentations ont été effectuées chez le rat ou le lapin.

- la rapidité du phénomène hypertensif est sans équivalent pathologique: les chiffres tensionnels doublent en une à trois semaines. ZEEK reconnaît l'importance considérable de ce facteur qui limite les comparaisons avec l'H.T.A. humaine (840).

- Le type d'atteinte enfin, est différent comme l'ont montré FISHER et WILSON.

En conclusion, l'intérêt de ces protocoles ne doit pas être négligé.
Quel que soit le mécanisme pathogène responsable, les aires protégées des fortes pressions par des ligatures sténosantes, ne présentent pas de lésions vasculaires (SELYE, 686).

Les protocoles mixtes confirment ce rôle permissif du niveau tensionnel: FISHER étudiant la maladie sérique du lapin, montre que le taux des atteintes des coronariennes est multiplié par trois, en cas d'hypertension.

Les travaux futurs semblent s'orienter sur la spécificité des facteurs pathogènes: action vasoperméatrice de l'Angiotensine (330), rapport inaproprié des sécrétions de Rénine et d'Aldostérone (273).

B) Protocoles d'hypersensibilité.

Ils ont chronologiquement pris le relai des protocoles "tensionnels".

1) Faits expérimentaux:

Ils sont détaillés dans le Tableau 13. Du point de vue physiopathologique, on distinguera surtout les protocoles aigus des protocoles

ARTHUS	I903	Réaction locale d'hypersensibilité semi-retardée.
GRUBER	I925 (306)	Ier rapprochement P.A.N./ hypersensibilité.
VON GLAHN	I926 (796)	Obtention de lésions proches du R.A.A. (lapins).
KLINGE	I930 (4I8)	Observations similaires.
METZ	I93I, I932 (5I5)	Emploi de toxines bactériennes (lapins).
MASUGI	I933- I936	G.N. et sérum hétérologue. Rôle du Fibrinogène.
COHEN	I936 (I50)	Analogies histologiques, P.A.N./ allergie.
CLARK & KAPLAN	I937 (I4I)	Maladie sérique humaine.
RICH & GREGORY	I942 (630) I943 (632)	Maladie sérique, rôle des Sulfamides. " vasculites " par immunisation de lapins à l'aide de sérum de cheval.
FOX & JONES	I944 (25I)	Expériences de RICH, lésions plus discrètes (coronaires).
HOPPS	I946 (368)	Reprise des expériences de RICH.
SMITH & ZEEK	I947 (7I4)	Opinion contradictoire, échec sur 5 lapins.
ALSTON	I947 (I4)	Echec sur 32 lapins.
HAWN	I947 (332)	Comparaison: albumine/globulines/sérum bovins.
MORE	I949 (532)	Même démarche avec sérum de cheval (lapins).
Mc LEAN	I95I (484)	Protocoles chroniques G.N. (lapins).
GLASER	I95I	Injections de streptocoques dans chaque poumon.
ORBISON	I952 (573)	Influence du facteur dose/temps.
GERMUTH	I952-I972 (277-28I)	Analyse des facteurs Ag/Acps. F. de localisations vasculaires.
DIXON	I958 (I98)	Physiopathologie de la maladie sérique.
HARTMANN	I959 (329)	Sensibilisation au fluoro-méthyl benzathracène (rat).
COCHRANE	I963-I97I (I46- I48)	Mécanismes pathogènes élémentaires.
TUCKER	I967 (774)	Rôle des allergènes respiratoires.

TABLEAU 13 : A.N. EXPERIMENTALES: PROTOCOLES d'"HYPERSENSIBILISATION".

chroniques.

B.2) Intérêt des protocoles aigus.

B.2.a) Circonstances expérimentales:

ce sont celles de la maladie sérique aiguë.
Le rôle de l'espèce est, là encore, déterminant. Le lapin est , cette fois, l'animal de choix, car il est particulièrement réceptif aux phénomènes allergiques et au rôle pathogène de l'Histamine (198).

L'injection sensibilisante est unique, elle est constituée d'une protéine étrangère (ex.: albumine sérique bovine).
HAWN et JANEWAY ont étudié l'influence du type de protéine utilisée: ils obtiennent des vasculites par l'emploi de sérums complets (332).
La dose injectée doit être massive (250mg/kg) , et RICH a démontré que des lésions typiques de P.A.N. pouvaient succéder à une seule injection allergisante, pourvu que la dose soit suffisamment importante (632, 573).

B.2.b) Lésions obtenues.

Le pourcentage d'animaux atteints varie généralement entre 50 et 100% (632, 796, 532), mais certaines séries échouent complètement (14,714)
Les lésions vasculaires sont précoces, elles surviennent en une seule poussée au cours de la phase d'élimination de l'Antigène (8ème, 13ème jour).
Elles précèdent souvent l'apparition d'une glomérulonéphrite dont l'intensité culmine après la disparition totale de l'Antigène (198).

En dépit d'opinions assez contradictoires, (632, 484, 532), le type d'atteinte artérielle se rapproche de celui des formes "microscopiques". Les petites artérioles des territoires coronaires sont électivement touchées (277, 198).

Histologiquement, l'oedème initial est de siège sous-intimal, la Nécrose fibrinoïde apparaît et le caractère inflammatoire est très marqué.

B.2.c) Interprétation des faits.

La maladie résulte de l'action pathogène des immuns complexes circulants. Cette action s'exerce en deux temps: la premier est celui du dépôt des macromolécules au niveau des parois vasculaires, le second est la production de la lésion tissulaire (cf. plus loin) (146, 148).

Une analyse plus fine, révèle l'effet particulièrement nocif des complexes formés en excès d'Antigènes (3/2) et comportant des Anticorps précipitants de type IgG ou IgM (278, 281).

B.2.d) Limites de la maladie sérique.

L'intérêt physiopathologique est diminué par son caractère aigu: la maladie s'éteind lorsque tout l'Antigène est éliminé.

Les aspects lésionnels sont en fait beaucoup plus proches des Angéïtes aiguës microscopiques que des véritables tableaux de Périartérite Noueuse.

Enfin, les médiateurs lésionnels sont différents chez l'homme et l'animal de laboratoire, et la maladie sérique humaine relève non seulement des anticorps fixant le complément, mais aussi de l'association d'anticorps réaginiques et peut-être même de la participation des réactions d'hypersensibilité retardée (27).

B.3) Nécessité des protocoles chroniques (277, 281, 484).

Ils tentent de reproduire les circonstances immunopathologiques de la maladie humaine.
La poursuite du processus pathogène nécessite le maintien d'un léger excès d'antigènes. Ainsi, il n'y a pas de maladie sérique si la quantité d'anticorps est insuffisante ou au contraire excessive.
Afin de saturer les anticorps circulants, l'expérimentateur devra adapter régulièrement les doses d'antigène injecté.

Ce type de sensibilisation donne naissance à trois types de lésions:
- des glomérulopathies peu proliférative (type extra-membraneuxes)
- une Angéïte de type microscopique, qui peut s'accompagner de lésions granulomateuses.
- des aspects voisins de ceux du R.A.A. (281, 484)

En fait, l'inconstance de ces lésions sous-entend l'existence d'un terrain favorable à la poursuite de la maladie. L'observation des P.A.N. spontanées animales vient confirmer cette hypothèse.

C) Viroses animales et Angéïtes Nécrosantes.

Ouvert par des publications anecdotiques, ce Chapitre offre les modèles les plus proches de la pathologie humaine.

C.1) Les faits observés: sont rassemblés dans le Tableau 14.

On remarquera la progression menant de l'observation de quelques cas isolés (467, 516, 309, 386, 36) à l'étude systématique de certaines viroses. Les travaux actuels portent même sur quelques souches animales soigneusement sélectionnées pour leur propension à développer la maladie (359, 819). Parmi cette masse de faits, nous avons choisi deux exemples permettant d'examiner les problèmes soulevés.

C.2) La maladie du vison aléoutien (577, 378)

peut toucher tous les visons mais possède une prédilection pour une souche

LUPKE	I906	(467)	Observation d'une épizootie chez un troupeau de cerfs.
MEYER	I909	(5I6)	Bronchopneumonie bovine: Angéite granulomateuse.
GULDNER	I9I5	(309)	Fièvre catarrhale maligne : 2 cas (veaux).
JOEST	I92I	(386)	Porcs de 2 ans; lésions rénales.
BALO	I924	(36)	Lésions d'A.N. chez un chien de 4 ans.
WILENS	I938	(82I)	P.A.N. spontanée chez le rat.
WOLBACH	I94I	(83I)	rôle des Rickettsies.
JONES	I957	(392)	Polyartérite du cheval; étiologie virale.
HELMBOLDT	I959	(338)	Observations chez un mouton.
DERINGER	I959	(I87)	Quelques cas chez la souris BL/DE.
CHUTE	I960	(I39)	Infections à "PPLO" (proches des mycoplasmes).
BERKMAN	I960	(6I)	Fièvre catarrhale maligne du bétail.
HENSON	I962	(343)	Maladie des visons aléoutiens.
PEASE	I965		Rôle des bactéries "L".
CORDY	I965	(I59)	Atteinte embryonnaire par les mycoplasmes.
THOMAS	I966	(757)	Mycoplasmes, étude expérimentale des formes neurologiques chez le dindon.
ALTERA	I966	(I5)	Association P.A.N./polyarthrite chez un chat siamois.
HARDING	I966	(324)	Porcs: F. généralisées, F. localisées (cérébrales).
HICKS	I966	(358, 359)	: souris NZB, NZB/B I, NZB X NZW. F I
WIGLEY	I966	(8I9)	souris albinos.
UPTON	I967	(78I)	souris R.F. âgées.
TUCKER	I967	(774)	souris de laboratoire, rôle de l'alimentation.
MELLORS	I969	(5I0)	rôle du virus de la leucémie murine.
CHEVILLE	I969		hog cholera chez le porc.
OLDSTONE	I969	(565)	Chorioméningite lymphocytoire chez la souris.
	I97I	(567)	rôle du virus du polyome de la souris.
EKLUND	I973	(22I)	rôle des "slow-virus".

TABLEAU 14 : A.N. et MALADIES SPONTANEES ou EXPERIMENTALES.

en 1941 dans l'Orégon,en raison de la couleur métallique de son pelage.
Cette race présente en fait une anomalie génétique se transmettant sur un mode homozygote récessif: le syndrome de CHEDIAK-HIGASHI (343). Ce syndrome comporte une altération des polynucléaires (organites intracellulaires géants) qui semble augmenter la susceptibilité aux affections virales (577).

Le virus de la maladie est un entéro-virus et la contagion peut se faire in utéro (343). Chez l'animal infecté, on remarque une hypergammaglobulinémie polyclonale, accompagnée de signes d'auto-immunisation: test de COMBS, A.C.A.N. positifs (41).

PLus récemment, enfin, les anticorps ont été mis en évidence sous forme d'immuns-complexes circulants (611).

Les animaux atteints meurent en quelques semaines à six mois, souvent d'insuffisance rénale.
L'examen nécropsique révèle une polyartérite (8 fois/13), d'aspect très voisin de la P.A.N. humaine (442). Les lésions associées consistent en une glomérulopathie de type lupique, et une prolifération des canalicules biliaires (406).
Le vison habituel est moins fréquemment touché et la mortalité est 5 à 10 fois plus faible (577).

C.3) La pneumonie progressive des moutons du Montana

a été décrite en 1923; elle représente actuellement un bon exemple de maladie du type "VIRUS CENT", avec réponse cellulaire exagérée (221).

Elle frappe les moutons adultes. Les lésions pulmonaires comportent une hyperplasie ganglionnaire avec prolifération réticulaire, et une augmentation des septas alvéolaires. L'aspect est assez supperposable à celui de la Granulomatose bronchocentrique, forme localisée du WEGENER, décrite chez l'homme (cf. P.12).
La prolifération lympho-réticulaire est souvent cause de la mort.

C.4) Caractéristiques communes:

une série de tendances se dégagent des travaux modernes:
= L'importance du terrain est soulignée: certaines souches animales sont plus réceptives que d'autres (vison aléoutien, mais aussi souris albinos) (819). La compréhension des facteurs génétiques a été approfondie par l'étude des croisements de ces souches entre elles (358, 359).

= De nombreux auteurs insistent sur la possibilité d'un contage in - utéro induisant un état de tolérance partielle. La révélation clinique se fera à l'âge adulte à l'occasion d'une rupture de tolérance (567, 31).

= L'intrication avec les phénomènes d'auto-immunité est fréquente, et s'observe,entre autres,chez la souris albinos, la souris NZB et son hybride NZB X B1, la souris NZB X NZW (819, 820).

= L'intérêt pathologique des slow-virus est de plus en plus reconnu; leurs propriétés expliquent au mieux le caractère auto-entretenu de l'affection (221).

La présence d'immuns-complexes circulants constitue finalement le trait commun le plus caractéristique de ces maladies; elle est prouvée dans un nombre grandissant de circonstances (565, 567).

II- PATHOGENIE DES LESIONS A L'ECHELON CELLULAIRE

Elle repose sur des mécanismes fondamentaux, dénués généralement de toute spécificité. Leur rappel est néanmoins indispensable et permettra de mieux aborder certains aspects thérapeutiques.

A) Phase de dépôt: Facteurs de localisation.

C'est l'étape initiale, celle qui reste la plus caractéristique. Sa connaissance permet de comprendre la genèse et la localisation des lésions vasculaires d'Angéïte. Son déroulement dépend de trois facteurs successifs.

A.1) Propriétés des immuns complexes circulants (145, 146, 147):

= L'immun complexe est finalement une macromolécule qui va servir de projectile. Les données cliniques permettent d'affirmer que certaines structures lourdes peuvent jouer le même rôle (ex. MACROGLOBULINES:735).

= De fait, le poids molécule semble être le facteur essentiel du pouvoir pathogène. Les expériences de COCHRANE, pratiquées après injection d'Histamine, démontrent que les molécules de taille usuelle (de l'albumine à l'Ig.M) (145) sont incapables de déposer.

Par contre, les molécules de grande taille, vont se localiser dans les parois vasculaires (ex.: l'Hémocyanine:PM = 7,5 $\bar{M}$). Dans un lot de complexes immuns préformés: les complexes formés en excès d'Antigène à 20 fois la dose d'équivalence vont déposer; ceux formés à 100 fois la dose d'équivalence ne déposent plus.

= Les conditions sont donc très strictes, et l'abord expérimental in vivo reste difficile. Dans ses expériences ultérieures, COCHRANE démontre que les lapins présentant les lésions vasculaires les plus sévères, sont ceux qui fabriquent les complexes les plus lourds (147) (maladie sérique).

= Cependant, comme ces macromolécules disparaissent plus rapidement de la circulation (parfois en moins de trois minutes), on ne retrouvera ultérieurement que les complexes de petite taille.

= Dans cette optique, il faut tenir compte du rôle du système réticulo-endothélial: sa fonction étant d'épurer les grosses particules, sa saturation aggravera les lésions vasculaires expérimentales (BENACERAFF, 1959).

= Enfin, les critères de charge électrique, le système du complément ne semblent pas avoir une influence importante à ce niveau.

A.2) Rôle des facteurs de perméabilité.(344)

BENVENISTE (58)

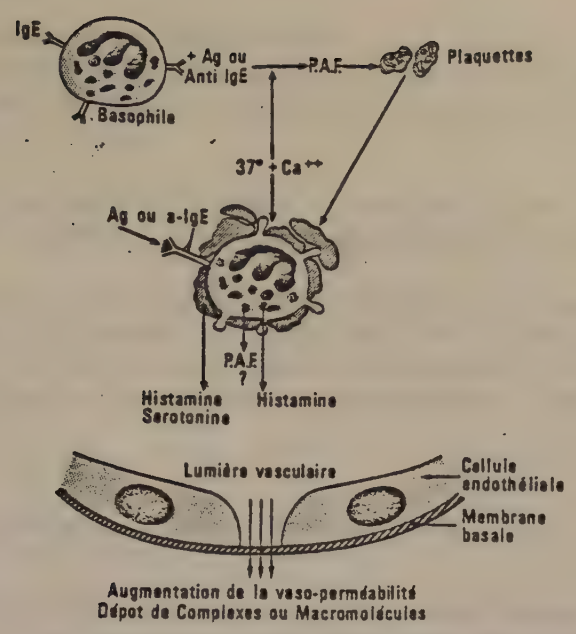

Figure 10: Rôle du système Basophiles/ Ig E/ plaquettes dans la libération d'Histamine.

Nous avons déjà remarqué que le dépôt d'immuns complexes préformés était impossible sans l'injection préalable d'Histamine (la Sérotonine, l'Adrénaline sont également efficaces) (BENACERAFF).

Au cours de la maladie sérique du lapin, un traitement aux Antisérotonines ou aux Antihistaminiques joue un rôle protecteur (422). L'emploi simultané des deux types d'antagonistes réalise un effet synergique. Enfin, la déplétion en plaquettes, réservoir principal d'Histamine chez le lapin, a une efficacité réelle mais inférieure (344).

Les études au carbone radio-actif montrent que, sans l'action de l'Histamine, le dépôt colloïdal se fait par ultra-filtration à travers la membrane basale vasculaire. La diffusion des particules est stoppée par la limitante élastique interne, en l'absence d'atteinte lésionnelle (423).

Chez le lapin, et peut-être chez l'homme, l'Histamine est libérée par un système coopératif comprenant les basophiles, les immunoglobulines E et les plaquettes (cf. Figure 10) (58).

Le basophile sensibilisé porte une IgE spécifique de la protéine hétérologue; en présence de l'Antigène, les basophiles dégranulent et libèrent de l'Histamine et surtout un facteur agrégeant les plaquettes ("P.A.F.").

La libération seconde de l'Histamine d'origine plaquettaire est ainsi amplifiée. Ce système est indépendant du complément, et permet d'expliquer le rôle nocif des allergies médicamenteuses surajoutées au processus angéïtique (cf.P.86).

A.3.) Rôle des facteurs hydrodynamiques.

La pression artérielle possède un rôle localisateur majeur au niveau

des artères à régime pressionnel élevé. Les lésions (expérimentales ou cliniques) prédominent toujours dans les zones de turbulence: bifurcations artérielles, partie initiale des coronaires, sites de coarctations artificielles (423).

Cet effet localisateur serait en partie lié au rôle des plaquettes et n'est pas sans rappeler les stades précoces de l'athérogenèse (cf. MUSTARD, 1962).

De fait, les Antiamines et/ou la déplétion plaquettaire protègent largement l'animal en dehors des zones de "jet" trop intense (423).

Par contre, au niveau des petits vaisseaux, c'est le ralentissement circulatoire qui aggrave les lésions nécrotiques (243).

B) Phase lésionnelle.

C'est le stade des conséquences, les enchaînements pathologiques sont déclenchés, et le processus perd tout caractère spécifique.

B.1) Appel des polynucléaires (421).

= Le système du complément est ici le facteur le plus important; en son absence, seules l'IgA ou l'IgG possèdent quelque chimiotactisme pour les polynucléaires. Les fractions C'5 et C'6 suffisent à cette activité.

A l'origine, de l'édification des complexes, le complément va également favoriser l'immuno-adhérence des polynucléaires sur ces agrégats moléculaires. Le rôle du C3 est ici indispensable; cette fraction va en outre participer à la phagocytose et aider à la libération des enzymes lytiques.

=Par ailleurs, l'Histamine attire sélectivement les polynucléaires éosinophiles; les travaux récents démontrent l'intérêt du réceptaur H2 dans cet effet (142).

B.2) Rôle délétère des polynucléaires (344, 422).

Les polynucléaires phagocytant les immuns complexes, libèrent de leurs lysosomes des enzymes particulièrement agressifs pour les tissus: les hydrolases, c'est la phase de détersion. L'effet de ces enzymes (A) lytiques peut dépasser son but et entretenir une inflammation nocive et inapropriée. Les polynucléaires vont être relayés à partir de la 12è-24è heure par les macrophages et les monocytes.

Sous l'action conjuguée de ces agents, les tissus se nécrosent et la limitante élastique se désagrège,perdant ainsi son rôle d'ultime barrière.

La déplétion de l'organisme en polynucléaires ou en complément (venin de cobra) préviendra les lésions vasculaires sans empêcher le dépôt des complexes immuns (344, 148). Les seules anomalies constatées peuvent être alors: une prolifération intimale et un oedème sous endothélial.

B.3) Les stades ultérieurs:

sont caractérisés par l'apparition des fibroblastes et des mastocytes qui

sécrètent la Sérotonine. SMYTH a insisté sur l'action fibrosante de cette amine et sur son rôle dans la reconstruction de la trame collagène (718). C'est la phase de cicatrisation.

III- CONCEPTIONS PATHOGENIQUES ACTUELLES DES ANGEITES NECROSANTES:

Le problème physiopathologique n'a pas encore été résolu dans son ensemble, et une synthèse actuelle de la question nécessite l'utilisation d'un certain nombre d'hypothèses.

A) Rappel des faits cliniques.

Avant d'esquisser cette synthèse, il est important de rassembler une dernière fois les faits cliniques possédant une valeur pathogénique. Dans ce domaine, la description des formes à Antigène Australia a entraîné des progrès importants (768).

A.1.α) Terrain

En dehors du rôle maintenant mieux compréhensible du terrain atopique, il faut insister sur l'association avec un syndrome lympho-prolifératif. Les faits les plus fréquents concernent des observations de leucoses lymphoïdes chroniques (476, 340, 45), plus secondairement des maladies de HODGKIN ou des lymphomes apparentés (144, 597).
GERBER rapporte un cas Antigène Australia positif au cours d'une leucose aiguë lymphoblastique (276). Ces constatations sont à rapprocher des maladies animales spontanées et soulignent les rapports étroits existant entre processus de déficits immunitaires (surtout cellulaires), d'Angéïtes Nécrosantes et d'auto-immunisation (763).

Chez l'homme, le syndrome de CHEDIAK-HIGASHI favorise l'apparition de viroses, mais ne s'accompagne pas d'Angéïtes Nécrosantes. Par contre, la survenue sur un déficit en α1 antitrypsine a été signalé (522).

L'intérêt des interactions antigéniques a déjà été précisé (cf. P. 27). TREPO souligne, à l'inverse, la rareté des P.A.N., contrastant avec la fréquence de l'Ag-Au en cas d'insuffisance rénale, pathologie s'accompagnant d'une dépression des réponses immunitaires (768).

Au total, l'existence d'un terrain favorisant est certain, sa nature immunologique est suspectée.

A.2) L'étude des causes et pathologies associées permet, là encore, d'insister sur la fréquence des désordres immunitaires.

= Ces désordres sont particulièrement nets au cours des Angéïtes associées aux "maladies du collagène". Au sein des Angéïtes dites secondaires , nous avons déjà remarqué l'importance des maladies de l'immunité recto-colite hémorragique (692), syndrome de SJOGREN (311), Sarcoïdose (841), etc... (cf.Tableau 2)

Enfin,

= L'Antigène Australia et les streptococcies sont actuellement les seules étiologies parfaitement établies: le rôle de l'hypersensibilité y est , par contre, formellement établi (cf.P.20-26).

FIG. 11 : PHYSIOPATHOLOGIE d'une FORME AIGUE.

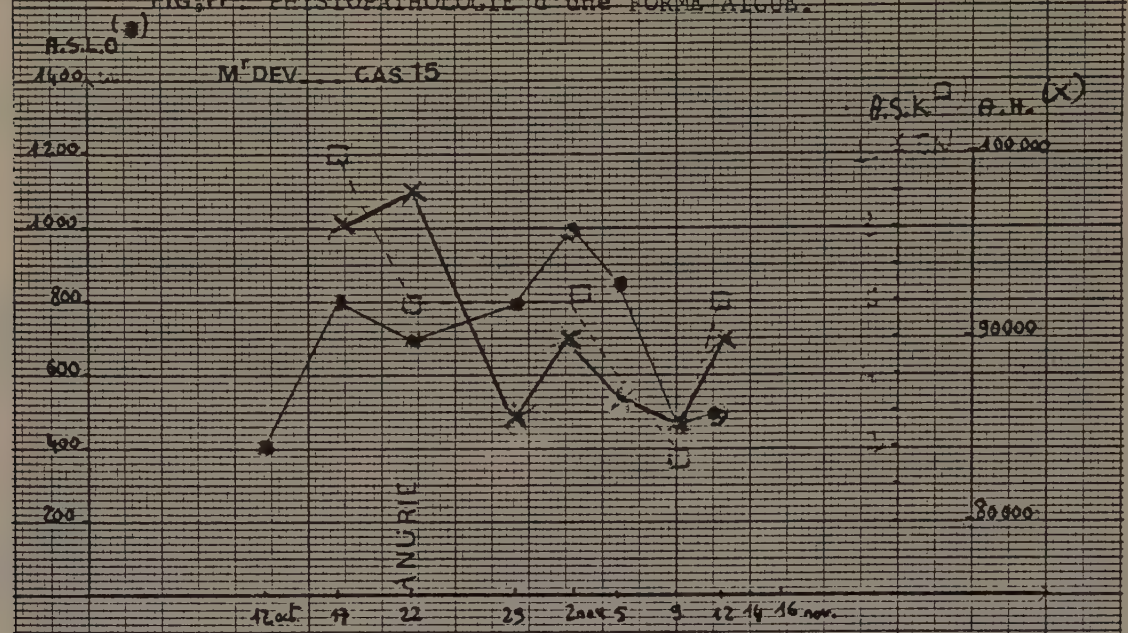

a) Evolution des anticorps antistreptococciques.

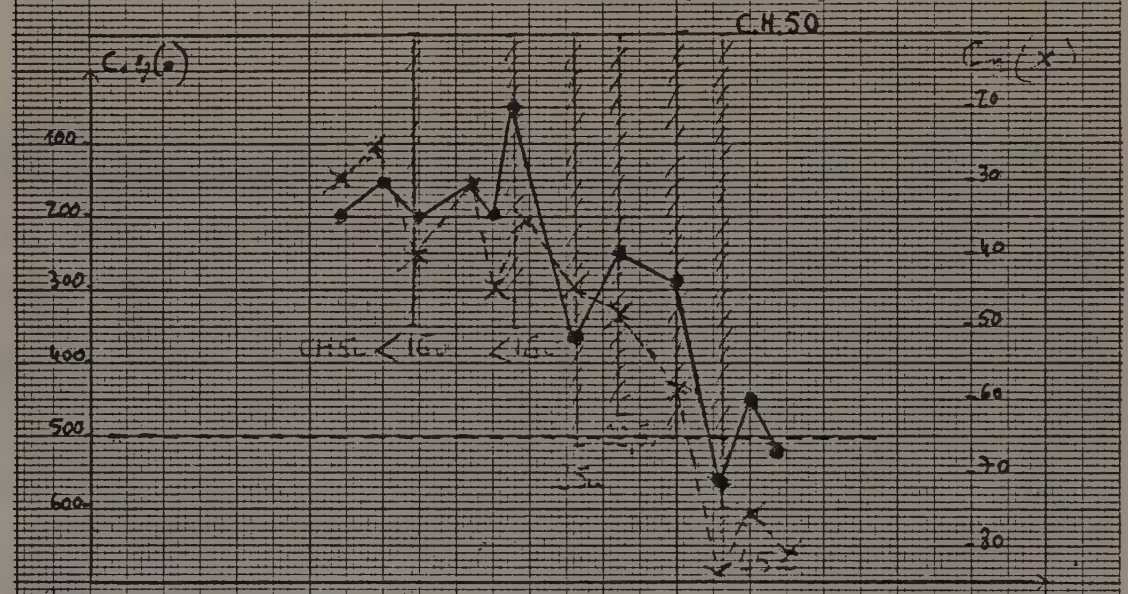

b) Evolution du système complémentaire.

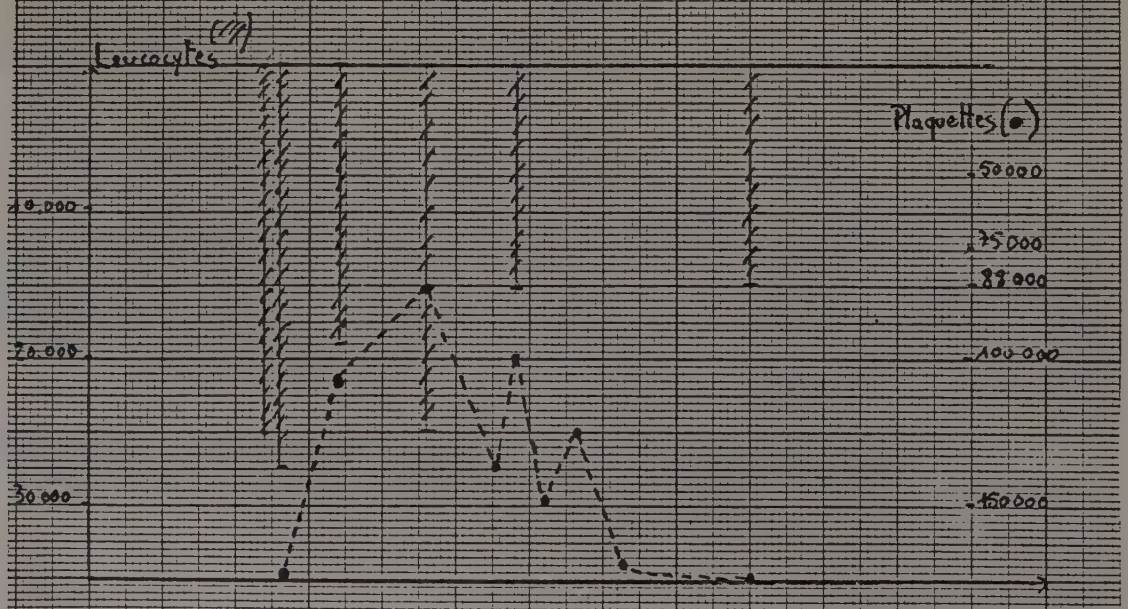

c) Apparition d'une C.I.V.D.

FIG. 12 PHYSIOPATHOLOGIE Mr DEL...
d'une P.A.N. chronique CAS 12
(Forme à Ag-Au ⊕)

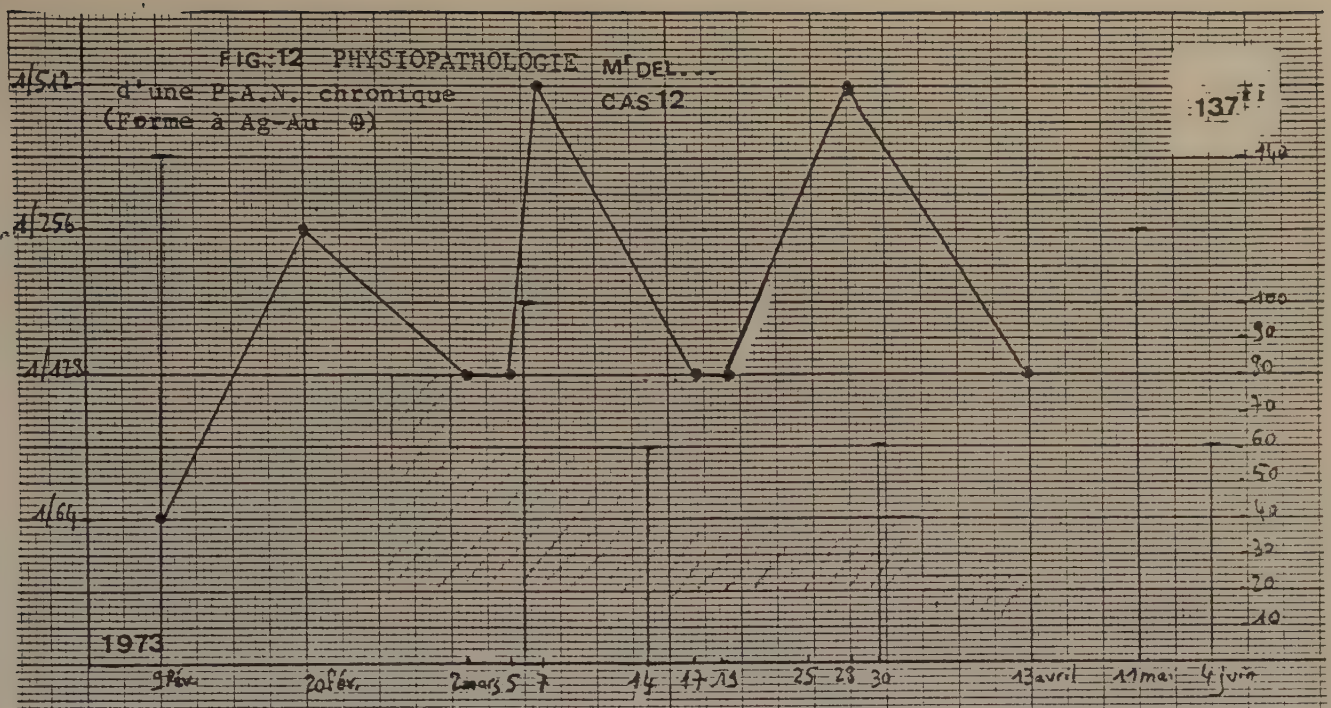

a) Evolution de l'Ag-Au, des Transaminases,: effet du traitement.

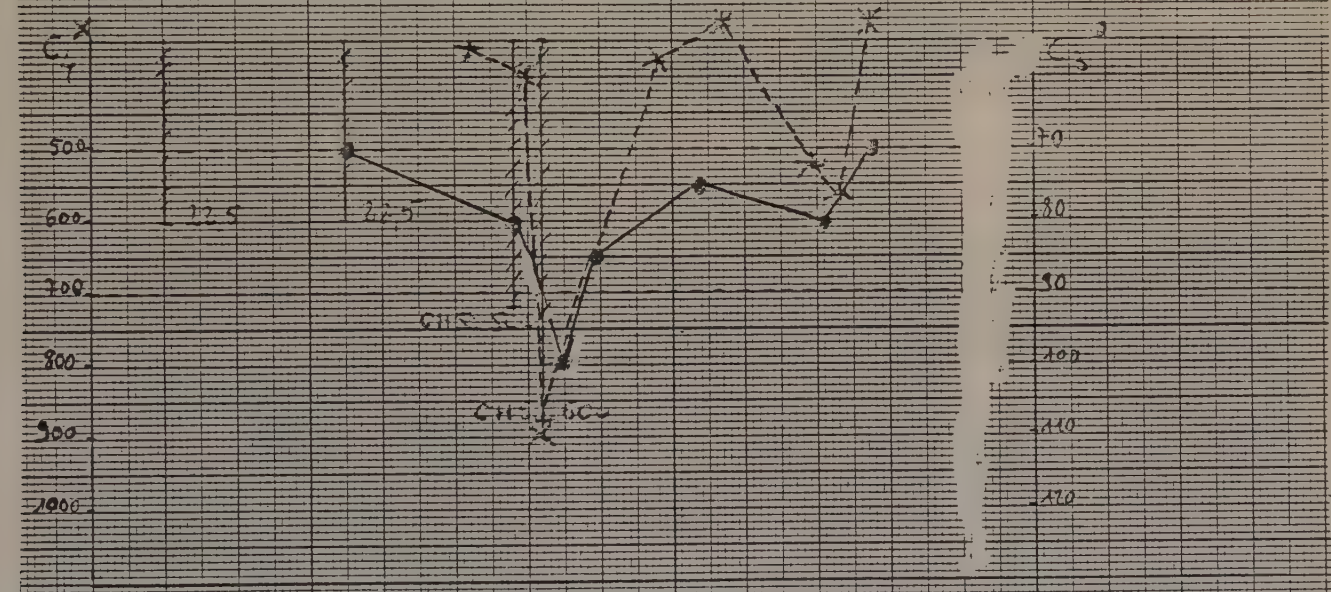

b) Evolution du système complémentaire.

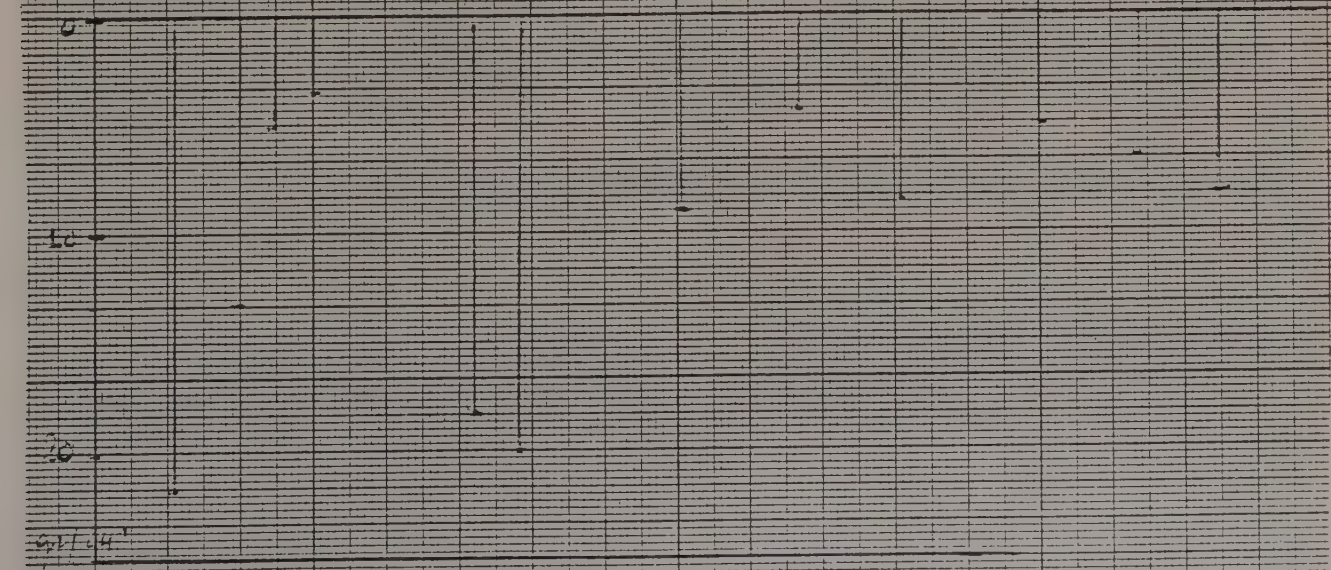

c) Evolution de la Protéinurie.

= Deux exemples très particuliers permettent de mettre en valeur le rôle pathogène d'une élévation tensionnelle brutale: il s'agit des images d'Angéïtes survenant après cure de coarctation (cf.207, 208) et des cas associés à une hypertension artérielle pulmonaire (cf.P.12 et 46).

A.3) Les résultats des enquêtes biologiques ont déjà été discutés partiellement (cf.P.87 à 89).

= Les signes d'hypersensibilité immédiate prédominent uniquement dans l'Angéïte Nécrosante granulomateuse (724). Dans les autres cas, l'éosinophilie, modeste semble plutôt secondaire à la résorption des dépôts d'immuns complexes.

= La mise en évidence d'Anticorps cytotoxiques a été rapportée de temps à autre;ils peuvent être dirigés contre les lymphocytes.

= Les publications insistent surtout sur la présence d'immuns complexes circulants; ils sont retrouvés au cours des P.A.N.-Ag-Au positif (768, 289), mais aussi en cas de WEGENER (374, 223). Les dosages sériés du complément apportent une confirmation à ces faits (cf. Fig.12).

= Le rôle de l'hypersensibilité de type cellulaire est beaucoup plus mystérieux mais n'est pas exclus (768). Elle est suggérée par l'observation des lésions granulomateuses du WEGENER.

B) Synthèse actuelle:

Hypothèses sur un modèle étiopathogénique commun. En l'état actuel des connaissances , une synthèse semble quelque peu prématurée. L'opinion générale s'accorde à incriminer une pathogénie de type: "dépôt d'immuns complexes". L'importance relative des réponses immunopathologiques associées, pourrait varier suivant le type d'Angéïte Nécrosante considéré.

Dans la Périartérite aiguë: le conflit immunologique semble suraigu. La réponse de type anticorps est normale, voire augmentée. Les lésions paraissent surtout secondaires aux phénomènes non spécifiques: inflammation locale, microcoagulations. Le malade meurt alors qu'il guérit immunologiquement! (cf.Fig.11).

Dans la P.A.N. classique: la persistance de l'Antigène explique une maladie chronique évoluant par poussées (cf. Fig. 12). La réponse immunitaire humorale serait relativement insuffisante et permet la circulation d'immuns complexes lourds, en excès d'Antigène.

Dans le WEGENER: l'origine virale est très probable, du fait de l'analogie avec certaines maladies animales. Les lésions pathologiques résulteraient d'une association entre réponse humorale et phénomènes cellulaires.

Dans l'Angéïte Granulomateuse:la réponse se ferait en excès d'Anticorps (cf. 2 cas de TREPO 768), et entraînerait une sensibilisation de type atopique.

En conclusion, des progrès sont à attendre et peuvent résulter d'une meilleure exploration des cas pathologiques rencontrés. Le tableau 15 expose un plan d'investigation orienté dans cette optique.

INTERROGATOIRE.	PREMIERS GESTES CLINIQUES ET PARA-CLINIQUES.
I- Etude des antécédents lointains. = Recherche d'antécédents allergiques personnels ou familiaux: . ASTHME. . Rhinite et coryza spasmodique . urticaire, eczéma, oedème de QUINCKE..... . sensibilisation à une substance toxique ou médicamenteuse = Recherche d'antécédents rhumatismaux: . R.A.A. . Rhumatismes post-infectieux = Antécédents parasitaires ou mycoses. = Préciser le chiffre tensionnel habituel.	1) En cas de suspicion d'Hépatite: = T.G.O., T.G.P. Bilan hépatique complet. = De toute façon, Ag et Acps-Au systématiquement recherchés. = compléter par un bilan viral.
	2) en cas de Foyer infectieux récent. = Préciser sa localisation. . radio et tomos de sinus ."défilé maxillaire" . examen O.R.L. spécialisé . radios de poumon F. et P. = "éliminer" une ENDOCARDITE. . antécédents de valvulopathie. . auscultation . HEMOCULTURES répétées au moindre doute = multiplier les prélèvements pour examen direct et cultures: . pharynx . crachats . selles . urines . voire L.C.R..... = les cultures virologiques nécessitent la proximité d'un laboratoire spécialisé.
II- Etude des antécédents pathologiques récents. = Recherche d'une Hépatite: signes cliniques, contage, traitement par piqûre. = Recherche d'un épisode infectieux récent, même banal: . angine, rhinite, sinusite, otite, . conjonctivite, . infection dentaire, laryngite, . pneumopathie, . entérite, . foyer cutané. = Tableau de Polyarthrite. = Déclenchement récent d'un asthme. = Dans tous les cas, faire préciser le type, la durée et la tolérance des thérapeutiques reçues.	3) En cas d'antécédents particuliers. = On demandera une parasitologie des selles, une goutte épaisse..... ou des cultures sur Sabouraud en cas de mycoses.
	4) Un bilan allergologique, complet s'impose sur un terrain asthmatique.

TABLEAU 15 :

EXAMENS SEROLOGIQUES COMPLEMENTAIRES.(à répéter après 15 jours.)	EXAMENS DE VALEUR ETIOPATHOGENIQUE.
1) Sérologies bactériennes: . anticorps antistreptococciques: A.S.L.O., A.S.K., A.S.H. . antipneumolysines (-) . antistaphylolysines	1) Examens de valeur générale: . NF.VS: taux des polynucléaires, des éosinophiles, des basophiles et des plaquettes. . électrophorèse et immunoélectrophorèse des protides sanguins. . dosage quantitatif des immunoglobulines: IgA,IgM,IgG,IgE . Bilan de coagulation avec P.D.F. sérique et urinaire.
2) Sérologies virales: à titre indicatif, les plus intéressantes à pratiquer semblent concerner: = les pneumovirus . Myxovirus A,B et C (C.H.) . Adénovirus (C.H.N.) . Virus syncitial respiratoire (C.N.) . Myxovirus parainfluenza (C.H.) = les entérovirus: . COXSACKIE A et B (C.H.) . Echovirus (C.H.) = Les Cytomégalovirus (C) = Virus EPSTEIN-BARR.	2) Exploration de l'immunité humorale . Complément: CH.50, C3, C4, C1q, voire Fact B. . Recherche de Cryoglobulines . Réactions du Latex et de WADER-ROSE. . A.C.A.N. par méthode I.F. . anticorps anti-D.N.A. natif . recherche d'I.C. circulants(cf.P.) . anticorps anti muscle lisse . anticorps anti mitochondries . Bilan d'hémolyse avec test de COOMBS.
3) Agents intermédiaires. = Mycoplasme d'EATON Agglutinines froides + (C) = Ornithose et Psittacose (H) = Rickettsiose (H) = Pneumocystis Carini.	3) Dans certains cas, exploration de l'immunité cellulaire (WEGENER). . numération des lymphocytes T et B . réponse in vitro à la Phytohémagglutinine. . tests cutanés étudiant: - 1 réponse primaire:D.N.C.B. - 1 réponse secondaire:tuberculine candidine streptakinose -streptodornose - 1 réponse à l'antigène causal.
4) Sérologies parasitaires: = Toxoplasmose, Paludisme. = Trichine, Ascaris, Douve = Schistosomiases....	4) Exceptionnellement, exploration du pouvoir macrophagique et des fonctions des polynucléaires.
5) Sérologie des mycoses. I.F., OUCHTERLONY ou électrosynérèse	5) Etude en I.F. des prélèvements biopsiques, à la recherche d'IgG, de Fibrinogène et de complément; élution pour isolement de l'Ag spécifique.
6) en cas d'allergie médicamenteuse. Enquête immunologique en fait souvent décevante.	6) Groupage H.L.A.

Le choix des examens est évidemment fonction de l'orientation clinique et de l'intérêt du cas considéré.

N.B.: C= réaction de fixation du complément. N.B.= N= réaction de neutralisation. H=réaction d'hémogglutination.

BILAN ETIOPATHOGENIQUE POSSIBLE EN CAS d'ANGEITE NECROSANTE.

CHAPITRE 5.

ABORD THERAPEUTIQUE.

I- L'arsenal thérapeutique.

2- Indications spécifiques.

3- Résultats.

Voies d'avenir.

TABLEAU 16: ANGETTES NECROSANTES: ARSENAL THERAPEUTIQUE.

ARSENAL THERAPEUTIQUE: médicaments, présentation.	MODE D'ADMINISTRATION: Posologie, toxicité, surveillance.	INDICATIONS.
I- Traitements à visée étiologique.		
= ANTIBIOTIQUES		foyers infectieux, Streptococcies, surinfection.
= EXSANGUINO-TRANSFUSION, PLASMAPHERESE, d-PENICILLAMINE		cryoglobulinémies, macroglobulines.
= CHIRURGIE		a) sur un foyer infectieux irréductible (ex:ENDOCARDITE?). b) sur une forme limitée (ex: WEGENER).
II- Traitements à visée pathogénique: (action sur les mécanismes immunologiques)		
= A.C.T.H.-synacthène (R)	abandonné	P.A.N.: association possible à l'IMUREL (R) WEGENER: association aux I-S action secondaire.
= CORTICOIDES	dose d'attaque: 2 à 3mg/kg/j per os ou I.V. entretien: baisse progressive par paliers, jusqu'à une dose minima voisine de 10mg/2jours	
= SERUMS ANTILYMPHOCYTES:	abandonnés car illogique.	sauf peut-être WEGENER?
= IMMUNOSUPPRESSEURS DU TYPE CYTOSTATIQUE: a) Les Antimétabolites. + Antipurines:		
AZATHIOPRINE: IMURAN (R): comp. de 50mg.	dose: 3mg/kg/j fractionnée dans la journée adaptée sur la N.F., surveillance hépatique.	Classiquement, P.A.N., sujets jeunes atteints de WEGENER.
6- MERCAPTOPURINE : PURINETHOL (R): comp. de 50mg.	dose: 2mg/kg/j fractionnée dans la journée, adaptée sur la N.F.	WEGENER.

+ Antifolique: AMETHOPTERINE: METHOTREXATE ®: comp. de 2,5mg	0,1mg/kg/j fractionnée dans la journée, adaptée sur la N.F.	WEGENER.
flacons I.V. de 5mg. b) Agents alkylants: CHLORAMBUCIL: CHLORAMINOPHENE®: comp. 2mg.	0,2mg/kg/j per os	WEGENER.
CYCLOPHOSPHAMIDE: ENDOXAN®:comp.de 50mg.	1 à 2 mg/kg/j per os	WEGENER, formes aiguës des autres A.N.
I.V. ou IM.: ampoules de 100 et 200mg. =IMMUNOSTIMULATION non spécifique.	2 à 4 mg/kg/j I.V.=traitement d'attaque. 1 mètre/semaine.	Formes à Ag-Au.
III- Traitements à visée symptomatique		
a) Traitement anti-hypertenseur: B-bloquant, HYDRALAZINE,ANTIALDOSTERONES.....	association recommandée.	P.A.N.classique,surtout après corticothérapie.
b) Drogues anti-inflammatoires: ANTIPALUDEENS DE SYNTHESE,INDOMETHACINE		relais des corticoïdes ou leur contre-indications.
c) Antagonistes des amines vasoactives: ANTIHISTAMINIQUES,ANTISEROTONINES		poussées, signes atopiques (éosinophilie).
d) Médications actives sur les processus de la coagulation: FIBRINOLYTIQUES	non encore essayés	formes aiguës avec signes de C.I.V.D.
ANTICOAGULANTS — HEPARINE	doses modérées :3mg/kg/24h	F.aiguës avec s.de C.I.V.D.
ANTICOAGULANTS — ANTIVITAMINES K.		relais de l'HEPARINE.
ANTIAGREGANTS PLAQUETTAIRES		relais des précédents ou association aux antivitamines K.
DEXTRAN		certaines formes cutanées.
IV- Traitements à visée palliative.		
HEMODIALYSE		toujours indiquée en cas d'I.R.A.ou d'I.R.C.
TRANSPLANTATION		WEGENER,peut-être autres A.N.avec atteinte rénale prédominante?

I- ARSENAL THERAPEUTIQUE- INDICATIONS.

Le tableau 13, consacré à l'arsenal thérapeutique rappelle les buts, les agents pharmacologiques utilisables avec leur posologie, leurs inconvénients et leurs principales indications.

Il n'appelle que quelques commentaires:

= La distinction entre traitements à visée symptomatique et ceux à visée étiopathogénique est souvent arbitraire:

- les corticoïdes classés dans le premier groupe, exercent un effet anti-inflammatoire de type symptomatique qui explique peut-être la majorité de son efficacité.
- A l'inverse, les antihypertenseurs ont une action étiopathogénique majeure, ceci en raison du rôle permissif du facteur H.T.A. (cf. plus haut).

= La justification d'une immunosuppression n'apparaît pas évidente:

- son but est en principe de diminuer la réponse humorale qui entretiend la production d'immuns complexes en excès d'Antigène.
- mais elle va, dans le même temps, déprimer l'immunité de type cellulaire ce qui favorisera la persistance de l'Antigène causal.

Cette dualité explique à l'inverse l'emploi d'une thérapeutique immuno-stimulante préconisée par certains (cf.768).

Un traitement à visée anticoagulante apparaît à priori satisfaisante dans les formes aiguës, elle arrive en fait trop tardivement. Les expérimentations n'ont ,en effet, démontré qu'un rôle préventif (789).

Enfin, il faut souligner qu'à efficacité égale, le produit le moins toxique est toujours préféré. Ceci explique l'utilisation très répandue de l'IMUREL R, alors que l'ENDOXAN apparaît théoriquement plus logique, mais il entraîne des accidents de stérilité définitive.

II- LES RESULTATS.

Ils doivent être envisagés suivant le type d'A.N. traitée.

A) Dans les Périartérites aiguës:

aucune des thérapeutiques proposées n'apparaît efficace, les guérisons observées pouvant être spontanées.

B) Dans les P.A.N. classiques:

= La corticothérapie possède une action symptomatique éclatante : sous son influence, la température se normalise en moins de 24-48h, l'état général redevient floride, les signes biologiques s'améliorent. Anatomiquement, les auteurs s'accordent à constater un processus de cicatrisation lésionnelle rapide (moins de 3 semaines cf.29, 537).

Ce phénomène n'est pas sans inconvénient car il s'accompagne d'une réduction importante des débits parenchymateux, et peut se compliquer de thromboses (218, 546).

Nous avons remarqué ces effets secondaires ,et nous insistons à

nouveau sur leur effet particulièrement néfaste en cas d'atteinte rénale (cf. P.99-100).

Au niveau statistique, les études rétrospectives s'accordent pour observer un bénéfice sur la première année de survie (266, 304). Au delà, l'efficecité ne peut être prouvée.

= Les immunosuppresseurs sont de plus en plus utilisés, leur mérite essentiel est actuellement de pouvoir diminuer plus rapidement la corticothérapie.

C) Dans le syndrome de WEGENER:

= Tous les protocoles sont en accord pour reconnaître la grande valeur des immunosuppresseurs (231, 833):

- La drogue de choix paraît être l'ENDOXAN R (832, 173) (629, 231), en cas d'innefficacité, elle peut être remplacée par l'IMUREL R , le CHLORAMINOPHENE R ou le METHOTREXATE R .
- Des rémissions prolongées ont été obtenues qui permettent d'évoquer le terme de guérison (833).

= La corticothérapie sera associée à faibles doses.

D) Dans les Angéites granulomateuses allergiques.

La corticothérapie est longtemps efficace, retardant d'autant l'indication des immuno-suppresseurs.

En conclusion, les thérapeutiques actuelles de la P.A.N. ne sont pas satisfaisantes. Seules une meilleure connaissance des Antigènes responsables, permettra peut-être d'adopter des traitements plus spécifiques, donc plus efficaces (538).

CONCLUSIONS.

L'analyse de 25 dossiers rassemblés à partir de trois centres néphrologiques, étaye cette étude des Angéïtes Nécrosantes et de leurs manifestations rénales.

Le terme d'"A.N." désigne une lésion histologique élémentaire, commune à de nombreux tableaux anatomo-cliniques. A ce titre, il s'agit d'un véritable SYNDROME, tout à fait comparable dans son domaine à celui de Glomérulonéphrite. Les exigences de la pratique clinique nous conduisent à proposer une classification des différentes entités pathologiques concernées. Cette nosologie repose sur l'individualisation de trois grands chapitres:

= Les formes systémiques, nécrosantes ou granulomateuses, au sein desquelles nous insistons sur certaines étiologies méconnues.

= Les atteintes focales, dotées d'un potentiel évolutif souvent imprévisible.

= Les lésions angéïtiques, secondaires ou associées, qui participent plus ou moins largement à la séméiologie d'une maladie générale précise.

L'application de cette classification à nos 25 observations cliniques, nous permet de reconnaître:

- 10 P.A.N. classiques.
- 6 Formes aiguës.
- 6 maladies de WEGENER.
- 1 Granulomatose allergique.
- 1 Vasculite allergique systémique.
- 1 Forme secondaire à un Lupus.

L'enquête étiologique nous fait évoquer:

. la responsabilité de l'Antigène Australia, dans 4 cas.
. une étiologie streptococcique chez 4 autres malades.

Par ailleurs, elle nous autorise à suspecter le rôle de divers agents infectieux: virus Coxsackie, virus Respiratoire Syncitial, Aspergillus.....
Ces constatations nous encouragent à proposer un plan d'investigation étiologique applicable, dans l'avenir, aux domaines bactériologique, parasitologique et surtout virologique.

L'étude des manifestations rénales démontre une excellente corrélation avec ces cadres nosologiques.

Les traits classiques des formes "macroscopiques" sont rappelés : hypertension souvent sévère, prédisposition aux accidents de rupture, aspects histologiques d'ischémie glomérulaire. L'argumentation diagnostique de ce groupe bénéficie des apports de l'artériographie rénale. La recherche étiologique est centrée sur le dépistage des formes post-hépatitiques.

La pratique de la P.B.R., complétée par l'examen en Immunofluorescence (I.F.), a beaucoup contribué à l'étude des manifestations glomérulaires: ses indications , accidents spécifiques et limites, sont précisés à cette occasion.

Equivalent glomérulaire du processus angéïtique, les G.N. diffuses, proliférative et nécrosantes, sont l'expression d'une atteinte artériolaire extensive et subaiguë.

Les G.N. focales et segmentaires de même nature, accompagnent les formes

moins rapidement évolutives: maladies de WEGENER ou Périartérites subaiguës qui font la transition avec les P.A.N. classiques.

Ces tableaux dénués de toute spécificité histopathologique, sont, en l'absence de lésions vasculaires associées, totalement indiscernables des Glomérulopathies de même type.

Ces faits nous conduisent à suspecter, dans la genèse des lésions vasculaires et glomérulaires, la responsabilité d'un principe étiopathogénique commun. Dans cette optique, la recherche de facteurs favorisant l'expression vasculaire de la maladie, aux dépens de sa localisation glomérulaire, devient un des pôles d'intérêt de la discussion physio-pathologique.

La revue des protocoles expérimentaux, utilisés pour la reproduction des lésions angéïtiques, permet de dégager deux mécanismes principaux: l'un, de nature immunitaire, l'autre hémodynamique.

L'existence d'une hypersensibilité humorale, de type: "maladie des dépôts à immuns complexes", semble constituer la voie pathogène majeure.

Dans cette hypothèse, les forces hydrodynamiques joueraient, à l'égard des foyers vasculaires, un rôle à la fois permissif et localisateur.

Sur un plan pathologique, l'accent est mis sur les agents, souvent non spécifiques, directement responsables des lésions artérielles: facteurs de perméabilité, système complémentaire, médiateurs locaux de l'inflammation et processus thrombogènes.

Les particularités des systèmes antigéniques, la diversité des réponses immunopathologiques associées (allergie atopique, immunité cellulaire, précipitines....) permettent en partie d'expliquer les différents tableaux anatomo-cliniques rencontrés.

En réalité, d'importantes lacunes subsistent encore, quant à la compréhension du désordre immunitaire fondamental autorisant la genèse et la perennisation du processus pathogène.

La rigueur thérapeutique pâtit de ces incertitudes physiopathologiques:

- D'indéniables succès sont à porter au crédit des immuno-suppresseurs, notamment au cours de la Granulomatose de WEGENER. Cependant, l'empirisme le plus large règle encore leur utilisation et les quelques données immunopathologiques acquises nous rendent très réservés vis à vis de leur bénéfice réel , dans les autres formes d'A.N.
- La corticothérapie, apportant un soulagement symptomatique rapide et spectaculaire, continue de ce fait à bénéficier d'un préjugé favorable auprès du thérapeute. L'objectivité oblige à noter l'absence d'effet favorable statisquement prouvé, sur le pronostic lointain. Notre expérience nous incite, de plus, à souligner son influence souvent néfaste sur les formes rénales de la maladie: rapidité de l'atrophie parenchymateuse et surtout fréquence et sévérité des poussées hypertensives.
- En tout état de cause, seule une meilleure connaissance des antigènes responsables et de la nature du terrain immunitaire sous-jacent, permettront d'adopter une attitude thérapeutique plus spécifique et par là-même, plus efficace.

Le Président de la Thèse,

Pr. J. TRAEGER.

Le Directeur de l'U.E.R. Lyon-Nord

Pr. J.P. GARIN

Vu et permis d'imprimer,

LYON, le

Le Premier Vice-Président de

l'Université CLAUDE-BERNARD,

Pr. E. ELBAZ.

TABLE DES MATIERES.

Pages

INTRODUCTION HISTORIQUE..... I

CHAPITRE I: BASES ANATOMO-CLINIQUES DU SYNDROME d'ANGETTE NECROSANTE.
I- DEFINITION..... 5
II- NOSOLOGIE..... 5
A) Présentation, Tableau nosologique..... 5
B) Les Angéïtes Nécrosantes systémiques..... 8
1) La Périartérite Noueuse..... 8
2) Le terme de Périartérite aiguë..... 8
3) Avec le Syndrome de WEGENER..... 8
4) Le Granulome allergique de CHURG et STRAUSS..... 10
C) Les formes localisées..... 10
1) Les Angéïtes cutanées..... 10
Les formes cutanées pures..... 10
Les formes cutanéo-viscérales..... 11
2) Les formes pulmonaires..... 11
Les formes pulmonaires du WEGENER..... 11
Les pneumopathies Loeffleriennes de l'asthmatique... 12
Les A.N. pulmonaires greffées sur hypertension artérielle..... 12
3) Les Syndromes cardio-aortiques..... 12
L'Endocarde..... 12
Le terme de maladie de TAKAYUSHU..... 12
4) Les formes neurologiques..... 12
L'Artérite temporale ou " maladie de HORTON "..... 12
Les formes neurologiques pures..... 13
5) L'individualité des autres formes focales..... 13
D) Les Formes secondaires ou associées..... 13
1) Angéïtes Nécrosantes et Collagénoses..... 13
1) A.N. et L.E.A.D..... 13
Manifestations à prédominance cutanée..... 14
Manifestations viscérales..... 14
2) A.N. et Polyarthrite rhumatoïde..... 14
3) A.N. et Sclérodermies..... 14
4) A.N. et Dermatomyosites..... 15
5) A.N. et R.A.A..... 15
2) Formes secondaires aux maladies rénales..... 15
a) Lésions vasculaires survenant à la phase terminale des néphropathies..... 15
b) Le problème posé par le Syndrome de GOODPASTURE.... 16
3) Associations diverses..... 16
III- ETUDE ETIOLOGIQUE 17
A) Données épidémiologiques générales..... 17
1) Fréquence..... 17
2) Sexe..... 17
3) Age..... 17
4) Autres données épidémiologiques..... 18
B) Terrain et antécédents particuliers..... 18
1) Le terrain atopique..... 18

2) Antécédents rhumatismaux..... 18
3) Fréquence d'une H.T.A. antérieure..... 19
4) Antécédents infectieux récents..... 19
C) Agents étiologiques connus..... 20
1) P.A.N. et Antigène Australia; autres viroses..... 20
a) Rôle de l'Hépatite à Virus B..... 20
Fréquence relative..... 20
Circonstances étiologiques..... 21
Caractéristiques de l'atteinte vasculaire..... 22
Considérations diagnostiques pratiques..... 22
b) Autres viroses impliquées en pathologie humaine: Angéïtes Nécrosantes et Otites séreuses moyennes..... 23
Les faits..... 23
Discussion..... 23
2) Angéïtes Nécrosantes streptococciques; autres étiologies bactériennes..... 24
a) A.N. streptococciques..... 24
Généralités..... 24
Streptococcies et A.N. focales ou secondaires.. 24
Streptocoque et A.N. systémiques..... 25
Discussion clinique; synthèse..... 25
b) A.N. et Endocardites infectieuses (E.I.)..... 26
Historique du problème..... 26
Individualisation des A.N. associées aux E.I... 26
Aspects pratiques du problème..... 26
3) Angéïtes Nécrosantes et Parasitoses..... 27
Les faits acquis..... 27
Les perspectives d'avenir..... 27
4) Angéïtes Nécrosantes, Rôle des facteurs médicamenteux et toxiques..... 27
a) Les faits positifs..... 27
b) Etude critique..... 28
Insuffisance de l'argumentation étiologique.... 28
Confusion des différents syndromes anatomo-cliniques observés..... 31
c) Aspects pratiques de la question..... 31
IV- BASES ANATOMO-PATHOLOGIQUES..... 32
A) Les aspects macroscopiques..... 32
B) Etude histologique des lésions vasculaires élémentaires..... 33
1) Caractères généraux des lésions vasculaires d'Angéïtes Nécrosantes (Type P.A.N.)..... 33
Le caractère segmentaire..... 33
Au niveau de la paroi vasculaire..... 33
Sur le plan du calibre artériel..... 33
Coexistence de lésions d'âge différent..... 33
2) Aspects évolutifs..... 33
Le stade aigu inflammatoire..... 33
Le stade intermédiaire..... 34
Le stade cicatriciel..... 34
3) Variantes anatomo-cliniques..... 34
Les formes aiguës (Angéïtes "microscopiques")..... 34
La Granulomatose allergique..... 35
Les lésions vasculaires..... 35
Les atteintes interstitielles..... 35
Le Syndrome de WEGENER..... 35

Les lésions angéïtiques du WEGENER..... 35
Les lésions extra-vasculaires..... 35
D) Réflexions sur quelques points d'Histogenèse..... 36
1) Nature de la"Nécrose fibrinoïde"..... 36
2) L'enchaînement des lésions..... 36
Les artérioles sans vasa vasorum.....36
Les artères de moyen calibre avec vasa vasorum... 36
V- RAPPEL DES PRINCIPAUX SIGNES CLINIQUES..... 39
A) Les signes généraux..... 39
B) Les manifestations neuro-musculaires..... 39
1) Les signes neurologiques périphériques..... 40
2) Les signes neurologiques centraux..... 40
3) Les atteintes musculaires..... 40
C) Les manifestations cardio-vasculaires..... 41
1) L'atteinte coronarienne..... 41
2) L'atteinte myocardique..... 41
3) L'atteinte péricardique..... 41
4) L'atteinte endocardique..... 41
5) Les atteintes vasculaires..... 42
Les atteintes artérielles distales..... 42
Les atteintes artérielles proximales..... 42
Les veines..... 42
D) Les manifestations digestives et abdominales..... 42
1) Accidents aigus..... 42
2) Les manifestations subaiguës..... 42
E) Manifestations cutanées..... 43
1) Les nodules sous cutanés..... 43
2) Le Livedo inflammatoire ou Livedo racemosa d'EHRMANN.... 43
3) Les éruptions..... 43
4) Des oedèmes segmentaires..... 44
5) Les localisations muqueuses..... 44
F) Les signes ostéo-articulaires..... 44
1) Les signes articulaires..... 44
2) Les signes osseux..... 44
G) Les manifestations pleuro-pulmonaires..... 45
1) L'Asthme et les pleuro-pneumopathies LOEFFLERIENNES..... 45
2) Les manifestations pulmonaires du WEGENER..... 45
3) Les atteintes parenchymateuses interstitielles..... 45
4) Angéïtes pulmonaires secondaires à une hypertension artérielle pulmonaire..... 46
H) Manifestations O.R.L. et ophtalmologiques..... 46
1) Manifestations ophtalmologiques..... 46
Les atteintes rétiniennes..... 46
Les atteintes de l'uvée..... 47
Les atteintes de la cornée..... 47
L'atteinte des conjonctives..... 47
L'atteinte du tissu orbitaire..... 47
2) Manifestations O.R.L..... 47
Généralités..... 47
Clinique..... 47
Histologie..... 48
I) Autres manifestations..... 48

CHAPITRE II: ETUDE DES 25 CAS ANATOMO-CLINIQUES.
I- MATERIEL ET METHODES..... 52

1) Origine des dossiers..... 52
2) Sélection des cas..... 52
3) Présentation des résultats..... 52
II- CAS CLINIQUES..... 53-75
III- TABLEAUX SYNTHETIQUES..... 76-83
IV- CONCLUSION: CARACTERISTIQUES DE NOTRE SERIE..... 84
A) Généralités; données épidémiologiques..... 84
B) Etiologie..... 85
C) Terrain..... 85
D) Séméiologie clinique..... 86
E) Diagnostic..... 86
F) Données immunopathologiques..... 87
G) Aspects évolutifs..... 89

CHAPITRE III: ETUDE ANATOMO-CLINIQUE DES MANIFESTATIONS RENALES
I- PRESENTATION DU PROBLEME..... 91
A) Evolution des idées..... 91
B) Particularités étiologiques..... 92
1) Données quantitatives..... 92
Fréquence anatomique des manifestations rénales des AN 92
Fréquence clinique..... 92
Fréquence " néphrologique "..... 92
Fréquence suivant le type nosologique d'A.N..... 92
2) Particularités épidémiologiques..... 93
Age, Sexe, Terrain, Facteurs étiologiques (Antigène Australia, Streptococcies, Fréquence des antécédents infectieux récents 93-94
II- ETUDE DES MANIFESTATIONS CLINIQUES.
A) Etude analytique des signes rénaux..... 95
1) Les signes mineurs..... 95
L'Hématurie " microscopique", la Protéinurie, Les douleurs d'origine rénale
2) L'atteinte de la fonction rénale..... 96
Tableaux d'insuffisance rénale aiguë ou subaiguë, I.R.A. " vraie" , Insuffisance rénale subaiguë..... 96
Tableaux d'insuffisance rénale chronique..... 97
3) Hypertension artérielle..... 98
Tableau d'H.T.A. maligne, primitive,
Formes " microscopiques"
Formes " macroscopiques "..... 98
Aspects thérapeutiques et évolutifs..... 100
B) Les regroupements symptomatiques..... 101
C) Complications et manifestations rénales rares..... 101
1) Hématome péri-rénal (H.P.R.)..... 101
2) Manifestations ischémiques..... 105
Infarctus rénal
Nécrose corticale bilatérale
Nécrose papillaire
Séméiologie tubulaire
Thrombose des veines rénales..... 105-106
3) Manifestations urologiques..... 106

III- ETUDE ANATOMO-CLINIQUE DES MANIFESTATIONS RENALES.
A) Etude analytique des aspects morphologiques..... 107
1) Aspect macroscopique..... 107
2) Lésions vascúlaires..... 107
Atteintes "macroscopiques"
Atteintes "microscopiques"
Lésions de Néphroangiosclérose maligne (N.A.S.M.)..... 108
3) Les lésions glomérulaires..... 108
Aspects glomérulaires ischémiques
Lésions nécrotiques et prolifératives..... 108-110
Lésions glomérulaires inhabituelles..... 110
Apport des techniques complémentaires..... 111
4) Atteintes tubulo-interstitielles..... 112
Lésions tubulaires
Lésions interstitielles
B) Etude synthétique des manifestations rénales..... 112
1) Réalité des formes anatomo-cliniques..... 112
a) P.A.N. classiques..... 113
b) Périartérites aiguës..... 113
c) Syndrome de WEGENER..... 113
d) Néphropathies des autres Angéïtes Nécrosantes..... 113
2) Etude des corrélations anatomiques "glomérulo-vasculaires"..... 114
a) Conceptions de DAVSON et BALL..... 114
b) Etude critique de l'hypothèse de DAVSON..... 114
c) Synthèse physio-pathologique..... 115

IV- ETUDE DIAGNOSTIQUE DES MANIFESTATIONS RENALES.
A) La conduite du diagnostic positif..... 116
1) L'étape de suspicion clinique..... 116
altération de l'état général
découverte de signes neuro-musculaires
autres manifestations cliniques..... 117
2) Apports des examens biologiques et radiologiques..... 117
Examens biologiques
Apport de l'examen artériographique..... 117
3) Les critères histologiques de certitude..... 120
Biopsie musculaire
Autres biopsies..... 122-123
B) Diagnostic différentiel des Angéïtes Nécrosantes à expression rénale prédominante..... 123
1) Tableau d'H.T.A. maligne..... 123
2) Tableau de Glomérulonéphrite subaiguë maligne..... 124
3) Tableau de Glomérulopathie subaiguë ou chronique..... 125
4) Insuffisance rénale aiguë..... 126

CHAPITRE IV: HYPOTHESES ETIOPATHOGENIQUES CONCERNANT LES ANGEITES NECROSANTES.
I- LES FAITS EXPERIMENTAUX..... 129
A) Angéïtes Nécrosantes et protocoles hypertensifs..... 129
1) Les faits expérimentaux..... 129
2) Apports des protocoles hypertensifs..... 129

3) Etude critique et synthèse..... 130
B) Protocoles d'hypersensibilité..... 130
1) Faits expérimentaux..... 130
2) Intérêt des protocoles aigus..... 131
Circonstances expérimentales
Lésions obtenues
Interprétation des faits
Limites de la maladie sérique
3) Nécessité des protocoles chroniques..... 132
C) Viroses animales et Angéïtes Nécrosantes..... 132
1) Faits observés..... 132
2) Maladie du mouton aléoutien..... 132
3) La pneumonie progressive des moutons du Montana..... 133
4) Caractéristiques communes..... 133
II- PATHOGENIE DES LESIONS A L'ECHELON CELLULAIRE.
A) Phase de dépôt: Facteurs de localisation..... 134
1) Propriétét des immuns complexes circulants..... 134
2) Rôle des facteurs de preméabilité..... 134
3) Rôle des facteurs hydrodynamiques..... 135
B) Phase lésionnelle..... 136
1) Appel des polynucléaires..... 136
2) Rôle délétère des polynucléaires..... 136
3) Les stades ultérieurs..... 136
III- CONCEPTIONS PATHOGENIQUES ACTUELLES DES ANGEITES NECROSANTES.
A) Rappel des faits cliniques..... 137
1) Terrain..... 137
2) L'étude des causes et pathologies associées..... 137
3) Les résultats des enquêtes biologiques..... 138
B) Synthèse actuelle 138

CHAPITRE V:ABORD THERAPEUTIQUE.
I- ARSENAL THERAPEUTIQUE-INDICATIONS..... 143
II- LES RESULTATS..... 143
A) Dans les Périartérites aiguës..... 143
B) Dans les P.A.N. classiques..... 143
C) Dans le syndrome de WEGENER..... 144
D) Dans les Angéïtes granulomateuses allergiques..... 144

I- ABRAMOVICI J., SAMII K., VANHAELST L., JONCKHEER M.H.
Usefulness of 9,9m technetium pertechnate in periarteritis nodosa.
Brit. Med. J., I975, I, 373.

2 - ADELSON L.
Periarteritis nodosa in infancy: report of a case following allergic reactions to Penicillin.
J.Rediat., I95I, 39, 346.

3 - ADLER R.H., NORCROSS B.M., LOCKIE L.M.
Arteritis and infarction of the intestine in rheumatoid arthritis.
J.A.M.A., I962, I80, 922.

4 - AGNELLO V., WINCHESTER R.J., KUNKEL H.G.
Precipitin reactions of the CIq component of complement with aggregated γ-globulin and immune complexes in gel diffusion.
Immunology, I970, I9, 909.

5- AITCHINSON J., RICHMOND H.
Pulmonary hypertension associated with necrotizing arteritis.
Brit. Heart. J., I955, I7, 3I2.

6- ALARCON-SEGOVIA D., BROWN A.L.
Classification and etiologic aspects of necrotizing angiitis: an analytic approach to a confused subject with a critical review of the evidence for hypersensitivity in polyarteritis nodosa.
Proc. Mayo. Clinic., I964, 39, 205.

7- ALCALAY M., REBOUX J.F., VIVANT R., FAUVET J.M., BONTOUX D.
Polyarthrite séro-négative, vascularite et double gammapathie monoclonale igG et igD non myélomateuse.
Rev. Rhumat., I974, 4I, 693.

8- ALDO M.A., BENSON M.D., COMERFORD F.R., COHEN A.S.
Treatment of WEGENER's granulomatosis with immunosuppressive agents.
Arch. Intern Med., I970, I26, 298.

9- ALLEN A.C.
The Kidney. Medical and surgical diseases.
New York, I95I, I Vol., GRUNE § STRATTON ed.

I0- ALLISON J.H., BETTLEY F.R.
Rheumatoid arthritis, with chronic leg ulceration.
Lancet, I957, I, 288.

II- ALMEIDA J.D., WATERSON A.P.
Immune complexes in hepatitis.
Lancet, I969, 2, 983.

I2- ALPERT E., ISSELBACHER K., SCHUR P.
The pathogenesis of arthritis associated with viral hepatitis, complement-component studies.
New Engl. J. Med., I97I, 285, I85.

I3- ALSAC J.
Les péricardites à éosinophiles. A propos d'un cas de P.A.N. révélé par une péricardite à éosinophiles.
Thèse Méd., Clermont-Ferrand, I969, 24.

I4- ALSTON J.M., CHENG K.K., SHORT R.H.D.
Unsuccessful attempts to produce periarteritis nodosa experimentally.
J. Path. Bact., I947, 59, 490.

I5- ALTERA K.P., BONASCH H.
Periarteritis nodosa in a cat.
J. Am. Vet. Med. Ass., I966, I49, I307.

I6- AMNUIELAPH P., CHAROENVEJ R., VEJJAJIVA A.
Pulseless disease presenting with isolated abducens nerve palsy and recurrent cutaneous angiitis.
Brit. Med. J., I973, 3, 27.

I7- ANSELL I.D., EVANS D.J., WIGHT G.D.
Asymptomatic arteritis of the uterine cervix.
J. Clin. Path., I974, 27, 664.

I8- ARKIN A.
A clinical and pathological study of Periarteritis nodosa. Report of five cases, one histologically healed.
Am. J. Path., I930, 6, 40I.

I9- ARLOT M.
La P.A.N. et ses frontières rhumatologiques. (à propos de I7 observations).
Thèse Méd., Lyon, I970, n°90.

20- ARON E., MAUPAS Ph.
Modification du taux sérique de l'antigène Australia par immuno-stimulation non spécifique.
N. Presse Méd., I972, I, 3204.

2I- ASHERSON R.A., ASHERSON G.L., SCHIRE V.
Immunological studies in arteritis of the aorta and great vessels.
Brit. Med. J., I968, 3, 589.

22- ATKINS J.P., EISMAN S.H.
WEGENER's granulomatosis.
Ann. Otol. Rhinol. Laryngol., I959, 68, 524.

23- AUNGST C.W., LESSMAN E.M.
WEGENER's granulomatosis treated with nitrogen mustard.
NY State J. Med., I962, 62, 3302.

24- BACH J.F., DARDENNE M., FOURNIER C., DORMONT J.
Pharmacologie des immunosuppresseurs.
Gaz. Méd. France, I97I, 78, 27.

25- BACH J.F., FOURNIER C.
Définition et évaluation des immunosuppresseurs.
N. Presse Méd., I972, I, 2289.

I3- ALSAC J.
Les péricardites à éosinophiles. A propos d'un cas de P.A.N. révélé par une péricardite à éosinophiles.
Thèse Méd., Clermont-Ferrand, I969, 24.

I4- ALSTON J.M., CHENG K.K., SHORT R.H.D.
Unsuccessful attempts to produce periarteritis nodosa experimentally.
J. Path. Bact., I947, 59, 490.

I5- ALTERA K.P., BONASCH H.
Periarteritis nodosa in a cat.
J. Am. Vet. Med. Ass., I966, I49, I307.

I6- AMNUIELAPH P., CHAROENVEJ R., VEJJAJIVA A.
Pulseless disease presenting with isolated abducens nerve palsy and recurrent cutaneous angiitis.
Brit. Med. J., I973, 3, 27.

I7- ANSELL I.D., EVANS D.J., WIGHT G.D.
Asymptomatic arteritis of the uterine cervix.
J. Clin. Path., I974, 27, 664.

I8- ARKIN A.
A clinical and pathological study of Periarteritis nodosa. Report of five cases, one histologically healed.
Am. J. Path., I930, 6, 40I.

I9- ARLOT M.
La P.A.N. et ses frontières rhumatologiques. (à propos de I7 observations).
Thèse Méd., Lyon, I970, n°90.

20- ARON E., MAUPAS Ph.
Modification du taux sérique de l'antigène Australia par immuno-stimulation non spécifique.
N. Presse Méd., I972, I, 3204.

2I- ASHERSON R.A., ASHERSON G.L., SCHIRE V.
Immunological studies in arteritis of the aorta and great vessels.
Brit. Med. J., I968, 3, 589.

22- ATKINS J.P., EISMAN S.H.
WEGENER's granulomatosis.
Ann. Otol. Rhinol. Laryngol., I959, 68, 524.

23- AUNGST C.W., LESSMAN E.M.
WEGENER's granulomatosis treated with nitrogen mustard.
NY State J. Med., I962, 62, 3302.

24- BACH J.F., DARDENNE M., FOURNIER C., DORMONT J.
Pharmacologie des immunosuppresseurs.
Gaz. Méd. France, I97I, 78, 27.

25- BACH J.F., FOURNIER C.
Définition et évaluation des immunosuppresseurs.
N. Presse Méd., I972, I, 2289.

26- BACH J.F., BRUNEAU C.
Complexes immuns dans le lupus érythémateux disséminé.
Rev. Prat., I976, 26, 99I.

27- BACH J.F.
Immunologie.
Paris, I976, FLAMMARION éd.

28- BACKMAN H.
Studies on periarteritis nodosa with special reference to cardiac and renal involvement and possible aetiological factors.
Acta. Med. Scand., I956, I54, 44I.

29- BAGGENSTOSS A.H., SHICK R.M., POLLEY H.F.
The effect of Cortisone on the lesions of Periarteritis nodosa.
Amer. J. Path., I95I, 27, 537.

30- BAKER A., CIDEL J., KAPLAN M.
Australia antigen positive hepatitis complicated by acute polyarteritis.
Gastroenterology, I97I, 60, I83.

3I- BAKER F.D., HOTCHIN J.
Slow virus kidney disease of mice.
Science, I967, I58, 502.

32- BAKER L.A.
Periarteritis nodosa, with report of 2 cases.
Ann. Int. Med., I942, I7, 223.

33- BALDWIN D.S., Mc. CLUSKEY R.T.
Renal involvement in Periarteritis nodosa.
In "Structural basis of renal disease.", New York, I968, 439, ed. by BECKER HOEBER E.L.

34- BALL J.
Rheumatoïd arthritis and polyarteritis nodosa.
Ann. Rheum. Dis., I954, I3, 277.

35- BALMFORTH G.V.
Temporal arteritis and renal failure.
Arch. Int. Med., I964, II3, 230.

36- BALO J.
Periarteritis nodosa beim Hunde und vergleichende Untersuchungen Über diese Erkrankung bei Menschen und Hunde.
Virchow's Arch. F. Path. Anat., I924, 248, 337.

37- BANK N.
The relation of malignant hypertension to Periarteritis nodosa in humans.
J. Mount. Sinaï Hosp., I955, 22, 290.

38- BANKS B.M.
Is there a common denominator in scleroderma, dermatomyositis, lupus erythematosus, the Libman-Sachs syndrome and Polyarteritis nodosa.
New Engl. J. Med., I94I, 225, 443.

39- BANKS K., HENSON J.
Glomerular deposition of gamma globulin and complement (C'3) in equine infections anemia.
Fed. Proc., I969, 28, 752.

40- BARIETY M., POULET J., CERF M.
Polyartérite au cours d'une polyarthrite chronique évolutive avec multinévrite ischémique; relations avec la Périartérite noueuse.
Bull. Soc. Méd. Hôp. Paris, I960, 76, 33I.

4I- BARNETT E.V., WILLIAMS R.C., KENYON A.J., HENSON J.B.
Nuclear antigens and antinuclear antibodies in mink sera.
Arth. Rheum., I968, II, 92.

42- BARIETY J.
Glomérulonéphrites et maladies de complexes immuns.
Rev. Prat., I975, 25, 4I69.

43- BARNUM D.R., de TAKATAS G., DOLKART R.E.
Periarteritis nodosa following thiouracil therapy of hyperthyroïdism: resultant hypertension benefited by sympathectomy.
Angiology, I95I, 2, 256.

44- BARZEL U.S.
Polyarteritis nodosa and hypertension: treatment with corticoids with complete remission.
New York J. Med., I963, 63, 2263.

45- BASTIN R., CHRISTOL D., KERNBAUM S., FROTTIER J., AZIZI P.
Leucémie lymphoïde chronique suivie d'une Périartérite noueuse.
Ann. Méd. Int., I973, I24, II9.

46- BAUM J., STASTNY P., ZIFF M.
Effects of the rheumatoid factor and antigen-antibody complexes on the vessels of the rat mesentery.
Arthr.& Rheum., I962, 5, IOI (Abstr.)

47- BAUMEL R., BRODER I.
Studies into the occurence of soluble antigen-antibody complexes in disease III Rheumatoid arthritis and other human diseases.
Clin. Exp. Immunol., I968, 3, 555.

48- BECKER N.
Polyarteritis nodosa: two cases and a review.
S. Afr. Med. J., I959, 33, 690.

49- BEESON P.B.
Some questions on the pathogenesis of bacterial endocarditis.
Proc. of the national symposium Avril I969,
Beecham Res. Lab, edit. LONDON, I970.

50- BEIDLEMAN B.
WEGENER's granulomatosis. Prolonged therapy with large doses of steroids.
J.A.M.A., I963, I86, 827.

5I- BELISARIO J.C.
Cutaneous manifestations in Polyarteritis (periarteritis) nodosa: report of a case with livedo reticularis.
Arch. Dermat., I960, 82, 526.

52- BENHAMOU E., ALBOU A., DESTAING F., FERRAND B., BOINEAU N.
Périartérite noueuse et maladie périodique.
Bull. Soc. Méd. Hôp. PARIS, 1954, 70, 247.

53- BENHAMOU E., ALBOU A., CHICHE J-C; GRIGUER P., SUDUCA P.
Périartérite noueuse; échec d'un traitement cortisonique prolongé: succès immédiat de la nivaquine.
Bull. Mém. Soc. Méd. Hôp. PARIS, 1955, 71, 716.

54- BENJAMIN M.K., HUESTON J.T.
Rheumatoid arthritis, leg ulceration and positive lupus erythematosis cell test.
Aust. New Zeal. J. Surg., 1959, 29, 107.

55- BENNETT G.A., LEVINE S.A.
Two cases of Periarteritis nodosa: one with unusual manifestations. (meningeal form).
Am. J. Med. Sci., 1929, 177, 853.

56- BENOIT F.L., RULON J.D., THIEL B., DOOLAN P.D., WATTEN R.H.
GOODPASTURE's syndrome: a clinico-pathological entity.
Amer. J. Med., 1964, 37, 424.

57- BENSON W.R., SEALY W.C.
Arterial necrosis following resection of coarctation of the Aorta.
Lab. Invest., 1956, 5, 359.

58- BENVENISTE J.
Définition expérimentale d'un rôle nouveau pour l'IgE. Déclenchement immunologique de la déposition des immuns complexes.
N. Presse Méd., 1973, 2, 703.

59- BENYO R.B.
Periarteritis nodosa in infants.
Am. J. Dis Child., 1968, 116, 539.

60- BERGLUND G., HANSSON L., PERSSON B., VIKGREN P.
Combined chlorambucil and prednisolone treatment of five patients with WEGENER's granulomatosis.
Acta Med. Scand., 1972, 191, 5.

61- BERKMAN R.N., BAYNER R.D., MORRILL C.C., LANGHAM R.F.
Bovine malignant catarrhal fever in Michigan: II Pathology.
Am. J. Vet. Res., 1960, 21, 1015.

62- BERMAN D.A., RYDELL R.E., EICHENHOLZ A.
WEGENER's granulomatosis: A clinico-pathologic study of four cases.
Ann. Intern Med., 1963, 59, 521.

63- BERNE R.M.
An unusual sensitivity reaction to Penicillin.
New Engl. J. Med., 1950, 242, 814.

64- BERNHEIM M.
Les aspects particuliers de la Périartérite noueuse chez l'enfant.
Rev. Lyon Méd., 1958, 7, 367.

65- BERSON S.A., YALOW R.S., BAUMAN A., ROTHSCHILD M.A., NEWERLY K.
Insulin-I I3I metabolism in human subjects: demonstration of Insulin binding globulin in the circulation of Insulin- treated subjects.
J. Clinic. Invest., I956, 35, I70.

66- BERTHOUX F.C., COGNET J.B., DUCRET F., BERUERD M., ZECH P.Y., TREAGER J.
Les systèmes complément et properdine dans les glomérulonéphrites humaines. Bases physiopathologiques et intérêt clinique.
Vie Médicale, I974, 33, 4057.

67- BETOURNE Cl., DUPUY P., GLIKMANAS M., BERGUE A.
Les avatars de la Périartérite noueuse.
Ann. Méd. Int., I974, I25, 28I.

68- BIALESTOCK D., TANGE J.D.
Acute necrotizing glomerulitis: the clinical features and pathology in nine cases.
Aust. Ann. Med., I959, 8, 28I.

69- BINDER M.
Intérêt des renseignements fournis par l'étude clinique, biologique, histologique précoce du rein, à propos de 25 malades suspects de Périartérite noueuse recrutés dans un service de médecine interne.
Thèse Méd., PARIS, I972, n° I47. (Cochin Port-Royal).

70- BJORNBERG A., GISSLEN H.
Thiazides: a cause of necrotizing vasculitis?
Lancet, I965, 2, 982.

7I- BLACK D.
Radiology of the kidney.
in " Renal Disease", Oxford, BLACKWELL Scientific publications, I972, 248.

72- BLACK R.L.
Polyarteritis nodosa.
Postgrad. Med., I962, 3I, 426.

73- BLACK- SCHAFFER B.
Pathology of anaphylaxis due to sulfonamide drugs.
Arch. Path., I945, 39, 30I.

74- BLAISDELL E.R., PORTER J.E.
Healed stage of Periarteritis nodosa.
New Engl. J. Med., I94I, 227, I087.

75- BLANKENHORN M.A., KNOWLES H.C.
Periarteritis nodosa: recognition and clinical symptoms.
Ann. Int. Med., I954, 4I, 887.

76- BLATT I.M., LAWRENCE M.
Otologic manifestations of fatal granulomatosis of respiratory tract.
Arch. Otolyarngol., I96I, 73, 639.

77- BLOMGREN S.E.
Erythema nodosum.
Semin. Arthritis. Rheum., I974, 4, I.

78- BLUMBERG B.S., MILLMAN I., SUTNICK A.I., LONDON W.T.
The nature of Australia antigen and its relation to antigen-antibody complex formation.
J. Exp. Med., I97I, I34, 320 s.

79- BLUMBERG B.S.
L'Antigène Australie.
N. Presse Méd., I974, 3, 859.

80- BOHROD M.G., BODON G.F.
Isolated polyarteritis nodosa of the gall bladder.
Am. Surg., I970, 36, 68I.

8I- BONFILS S.
Les manifestations viscérales et abdominales de la Périartérite noueuse.
Rev. Prat., I958, 8, 3249.

82- BONNIN H., MORETTI G.F., RIVIERE J.
Diagnostic et pronostic des formes non cutanées de la Périartérite noueuse par la biopsie musculaire.
Bull. et Mém. Soc. Méd. Hôp. PARIS, I948, 64, 55I.

83- BONNIN H., MORETTI G.F.
La Périartérite noueuse: réaction transitoire au cours d'une endocardite subaiguë primitive à hémoculture négative.
Bull. Soc. Méd. Hôp. PARIS, I948, 64, 950.

84- BORDER W.A., WILSON C.B., DIXON F.J.
Failure of Heparin to affect two types of experimental glomerulonephritis in rabbits.
Kidney Int., I975, 8, I40.

85- BORLEY W.E., MILLER W.W.
WEGENER's granulomatosis.
Trans. Amer. Acad. Ophtal. Otolaryng., I96I, 65, 3I6.

86- BOUDIN G.
Les complications nerveuses de la Périartérite noueuse.
Rev. Prat., I958, 8, 323I.

87- BOULIN R., LAPRESLE C., GUENIOT M., LAPRESLE L.
Périartérite noueuse apparue chez un diabétique quelques mois après une période d'Insulino-résistance sévère.
Presse Méd., I955, 63, I433.

88- BOURONCLE B.A., SMITH E.J., CUPPAGE F.E.
Treatment of WEGENER's granulomatosis with Imuran.
Am.J. Med., I967, 42, 3I4.

89- BOYD L.J.
I- The clinical aspects of Periarteritis nodosa.
Bull. New York M. Coll., I938, I, 2I9.
II- The clinical aspects of Periarteritis nodosa.
Bull. New York M. Coll., I940, 3, 32-

90- BOYD L.J.
VI- The renal and cardiac manifestations of Periarteritis nodosa.
Bull. New York M. Coll., I94I, 4, I76.
VII- The cerebral and ocular manifestations of Periarteritis nodosa.
Bull. New York M. Coll., I943, 6, I30.

9I- BOYLAN R.C., SOKOLOFF L.
Vascular lesions in dermatomyositis.
Arth. & Rheumat., I960, 3, 379.

92- BRADFORD W.D., COOK C.D., VAWTER G.F.
Livedo reticularis: a form of allergic vasculitis, report of three cases.
J. Pediatr., I962, 60, 266.

93- BRAUNSTEIN H.
Periarteritis nodosa limited to the pulmonary circulation.
Amer. J. Path., I955, 3I, 837.

94- Connective tissue disease and certain serum proteins components in patients with agammaglobulinemia.
Ann. New York Acad. Sci., I960, 86, I089.

95- BRITISH MEDICAL JOURNAL (editorial)
Cutaneous polyarteritis.
Brit. Med.J., I973, I, 6.

96- BRON K.M., STROTT C.A., SHAPIRO A.P.
The diagnostic value of angiographic observations in Polyarteritis nodosa.
(a case of multiple aneurysms in the visceral organs.)
Arch. Int. Med., I965, II6, 450.

97- BROUET J.C.
Etude clinique et biologique de 73 observations de cryoglobulinémies.
Thèse Méd. PARIS, I97I, n° I06.

98- BROUET J.C., CLAUVEL J.P., DANON F., KLEIN M., SELIGMANN M.
Biological and clinical significance of cryoglobulins.
Amer. J. Med., I974, 57, 775.

99- BRZOSKO W.J., KRAWCZYNSKI K., NAZAREWICZ T., MORZYCKA M., NOWOSLAWSKI A.
Glomerulonephritis associated with hepatitis B surface antigen immune complexes in children.
Lancet, I974, 2, 477.

I00- BUCHANAN J., SCOTT P., Mc LACHLAN M., SMITH F., RICHMOND D., NORTH J.
A chromosome translocation in association with Periarteritis nodosa and macroglobulinemia.
Am. J. Med., I967, 42, I003.

I0I- BUDZILOVICH G.N., FEIGIN I., SIEGEL H.
Granulomatous angiitis of the nervous system.
Arch. Path., I963, 76, 250.

I02- BURTON A.C.
Physiologie et biophysique de la circulation.
Paris, I975, MASSON 2è éd.

I03- BURTON J.L., BURTON P.A.
Pulmonary eosinophilia associated with vasculitis and extra-vascular granulomatosis. A case report and review of the literature.
Br. J. Derm., I972, 87, 4I2.

I04- BURUNASIRI S., BAUM S., NUSBAUM M., FINKELSTEIN.
Periarteritis of the middle colic artery, arteriography, surgical and pathological correlation.
Amer. J. Gastroenterol., I973, 59, 73.

I05- BUTLER D.B., PALMER.
Cryoglobulinemia in polyarteritis nodosa.
Canad. Med. Ass., I955, 72, 686.

I06- BYRD L.J., SHEARN M.A., TU W.H.
Relationship of lethal midline granuloma to WEGENER's granulomatosis.
Arthr. Rheum., I969, I2, 247.

I07- BYROM F.B., DODSON L.F.
Causation of acute arterial necrosis in hypertensive disease.
J. Path. & Bact., I948, 60, 357.

I08- BYWATERS E.G.L.
Peripheral vascular obstruction in rheumatoid arthritis and its relationship to other vascular lesions.
Ann. Rheum. Dis., I957, I6, 84.

I09- BYWATERS E.G.L., SCOTT J.T.
The natural history of vascular lesions in rheumatoid arthritis.
J. Chron. Dis., I963, I6, 905.

II0- CAMMARATA R.J., RODNAN G.P., JENSEN W.N.
Systemic rheumatic disease and malignant lymphoma.
Arch. Int. Med., I963, III, 330.

III- CAMPBELL J.S., YANG Y.H.
Angiitis and amyloidosis in chemical carcinogenesis.
Arch. Path., I965, 79, 79.

II2- CAMPBELL W.G., SANTOS BUCH C.A.
Widely distributed necrotizing arteritis induced in rabbits by experimental renal alterations. I- Comparison with the vascular lesions induced by injections of foreign serum.
Amer. J. Path., I959, 35, 439.

II3- CAMPBELL W.G., SANTOS-BUCH C.A.
Widely distributed necrotizing arteritis induced in rabbits by experimental renal alterations. II- Relationship of the arterial lesions to perirenal inflammation.
Am. J. Path., I959, 35, 769.

II4- CAMPBELL W.G., SANTOS-BUCH C.A.
Widely distributed arteritis induced in rabbits by experimental renal alterations. III- Studies on activity and decay of necrotizing factors.
Am. J. Path., I963, 43, I3I.

II5- CAMPBELL W.C., SANTOS-BUCH C.A.
Widely distributed necrotizing arteritis induced in rabbits by experimental renal alterations. IV- Demonstration of decreased amount of thrombin clottable plasma protein during development of the arterial lesions.
Amer. J. Path., I965, 46, 7I.

II6- CANET J., LANCRET P., PESNEL G., FOURNIER J., LAJOUANINE P.
La Périartérite noueuse du nourrisson.
Ann. Péd., I964, 47, 604.

II7- CANIVET J., BROCARD H., THOYER G., GRISCELLI C.
Périartérite noueuse avec syndrome pulmonaire cavitaire chez un diabétique traité par l'Insuline.
Presse Méd., I964, 72, I865.

II8- CAPIZZI R.L., BERTINO J.R.
Methotrexate therapy of WEGENER's granulomatosis.
Ann. Intern. Med., I97I, 74, 74.

II9- CAPPS J.H., RICHARD M.K.
Polyarteritis nodosa as a cause of perirenal and retroperitoneal hemorrhage.
Radiology, I970, 94, I43.

I20- CARBON C., SAIMOT G.
Parasitoses et collagénoses, hypothèses et modèles prospectifs.
N. Presse Méd., I972, I, I6I9.

I2I- CARRIERE.
Sur un cas de P.A.N. viscérale.
Ann. Méd., I938, 44, 30.

I22- CARRINGTON C.B., LIEBOW A.A.
Limited forms of angiitis and granulomatosis of WEGENER's type.
Amer.J. Med., I966, 4I, 497.

I23- CARTER P.M.
Immune complex disease.
Ann. Rheum., I973, 32, 265.

I24- CASE RECORDS OF THE MASSACHUSETTS GENERAL HOSPITAL.
Case 6- I975.
New Engl. J. Med., I975, 292, 307.

I25- CASSAN S.M., COLES D.T., HARRISON E.G.Jr.
The concept of limited forms of WEGENER's granulomatosis.
Am. J. Med., I970, 49, 366.

I26- CASSAN S.M., DIVERTIE M.B., HOLLENHORST R.W., et al:
Pseudotumor of the orbit and limited WEGENER's granulomatosis.
Ann. Intern. Med., I970, 72, 687.

I27- CATHALA M.J., BOEGNER E.
Extinction spontanée du processus évolutif de la Périartérite noueuse, maladie de KUSSMAUL. Complément d'une observation publiée en I928.
Soc. Méd. Hôp. PARIS, I939, 2, 8I5.

I28- CHABIERSKI M.
Périartérite noueuse avec hyperéosinophilie sanguine (commentaires diagnostiques et nosographiques à propos de deux observations).
Thèse de Méd., Bordeaux, I973, n° 220.

I29- CHAMBERLAIN J.L., PERRY L.W.
Infantile periarteritis nodosa with coronary and brachial aneurysms: a case diagnosed during life.
J. Pediatr., I97I, 78, I039.

I30- CHAMPION R.H., ROOK A.
Cutaneous arteriolitis.
Proc. Roy. Soc. Med., I960, 53, 568.

I3I- CHATELANAT F.
Topographie lésionnelle en cas d'Angéites nécrosantes.
Ann. Anat. Path., I957, 2, 505.

I32- CHATILLON J., RUTISHAUSER E., MORARD J. Cl.
L'Angéite de WEGENER.
Rev. Franç. et Clin.& Biol., I956, I, 4I8.

I33- CHOY D.S., GOULD W.J., GERHART R.J., SAUER J.
Remission in WEGENER's granulomatosis treated with steroids and Azathioprine.
New York St. J. Med., I969, 69, I205.

I34- CHUDACEK Z.
Angiographic diagnosis of Polyarteritis nodosa of the lever, kidney and mesentery.
Brit. J. Rad., I967, 40, 864.

I35- CHURG J., STRAUSS L.
Allergic granulomatosis. (Abstr.)
Am. J. Path., I949, 25, 8I7.

I36- CHURG J.C., STRAUSS L.
Allergic granulomatosis, allergic angiitis and Periarteritis nodosa.
Amer. J. Path., I95I, 27, 277.

I37- CHURG J.
Allergic granulomatous vascular syndromes.
Ann. Allergy, I963, 2I, 6I9.

I38- CHURG J., GRISHMAN E.
Ultrastructure of immune deposits in renal glomeruli.
Ann. Int. Med., I972, 76, 479.

I39- CHUTE H.L.
Pathology of P.P.L.O. and other agents in chicken embryos.
Ann. New York Acad. Sc., I960, 79, 74I.

I40- CITRON B.P., HALPERN M., Mc CARRON M., LUNDBERG G.D., Mc CORMICK R., PINCUS I.J., TATTER D., HAVERBACK B.J.
Necrotizing angiitis associated with drug abuse.
New Engl. J. Med., I970, 283, I003.

I4I- CLARK E., KAPLAN B.I.
Endocardial, arterial and other mesenchymal alterations associated with serum disease in man.
Arch. Path., I937, 24, 458.

I42- CLARK R.A.F., GALLIN J.I., KAPLAN A.P.
The selective eosinophil chemotactic activity of histamine.
J. Exp. Med., I975, I42, I462.

I43- CLIMIE A.R.W.
Muscle biopsy: technic and interpretation.
Am. J. Clinic. Path., I973, 60, 753.

I44- CLINICAL PATHOLOGICAL EXERCICES.
Periarteritis nodosa. Diffuse cortical necrosis secondary.
New Engl. J. Med., I947, 236, 670.

I45- COCHRANE C.G.
Studies on the localization of circulating antigen-antibody complexes and other macromolecules in vessels. I- Structural studies.
J. Exp. Med., I963, II8, 489.

I46- COCHRANE C.G.
Studies on the localization of circulating antigen-antibody complexes and other macromolecules in vessels. II- Pathogenic and pharmacodynamic studies.
J. Exp. Med., I963, II8, 503.

I47- COCHRANE C.G., HAWKINS D.
III- Factors governing the ability of circulating complexes to localize in blood vessels.
J. Exp. Med, I968, I27/I, I37.

I48- COCHRANE C.G.
Mechanism involved in the deposition of immune complexes in tissues.
J. Exp. Med., I97I, I34, 75s.

I49- CODY D.T.R., WILLIAMS H.L.
COGAN's syndrome.
Laryngoscope, I960, 70, 447.

I50- COHEN M.B., KLINE B.S., YOUNG A.M.
The clinical diagnosis of P.A.N.
J.A.M.A., I936, I07, I555.

I5I- COMBES B., STASTNY P., SHOREY J., EIGENBRODT E.H., BARRERA A., HULL A.R., CARTER N.W.
Glomerulonephritis with deposition of Australia antigen-antibody complexes in glomerular basement membrane.
Lancet, I97I, 2, 234.

I52- CONARD V., GATEZ P.
Hématome périrénal, complication d'une Périartérite noueuse.
J. Belg. Urol., I952, 20, 289.

I53- CONRAD M.E., SCHWARTZ F.D., YONG A.A.
Infections hepatitis: a generalized disease.
Amer. J. Med., I964, 37, 789.

I54- CONTE J.J., FOURNIE G.J.
Antigène Australia et glomérulonéphrites.
N. Presse Méd., I975, 4, 429.

I55- CONVARD J-P., d'IZARN J-J., BOULET C-P., HERREMAN G., BONNIN A., GODEAU P., LEDOUX-LEBARD G.
Apport de l'artériographie dans la Périartérite noueuse.
Gaz. Méd. France, I974, 8I, 48I9.

I56- COOKE W.T., CLOAKE P.C.P., GOVAN A.D.T., COLBECK J.C.
Temporal arteritis: a generalised vascular disease.
Quart. J. Med., I946, I5, 47.

I57- COOPER A.S.
A case of polyarteritis nodosa, presenting with symmetrical peripheral gangrene.
GUY. Hosp. Rep., I96I, II0, II0.

I58- CORDEIRO A., COSTA H., LAGINHA F.
Immunologic phase of subacute bacterial endocarditis. A new concept and general considerations.
Am. J. Card., I965, I6, 477.

I59- CORDY D.R., ADLER H.E.
Brain and muscle lesions caused by Mycoplasma gallisepticum in turkey poults.
Am. J. Vet. Res., I965, 26, I86.

I60- CORNIL L., MOSINGER M., JOUVE A.
Contribution à l'étude histologique du nodule d'OSLER.
Ann. Anat. Path., I936, I3, 675.

I6I- COSTE F., DELBARRE F., BASSET F., RONDOT P.
Polyarthrite rhumatoïde et Multinévrites.
Sem. Hôp. PARIS, I96I, 37, 399.

I62- COSTE F., DELBARRE F., GUIRAUDON C., SAPORTA L., BONTOUX D.
La synoviale du lupus érythémateux de la Périartérite noueuse et de la sclérodermie.
Rev. du Rhum., I968, 35, 5I6.

I63- CRAWFORD W.J.
COGAN's syndrome associated with Polyarteritis nodosa: a report of three cases.
Pennsylvania Med. J. , I957, 60, 835.

I64- CREAM J.J.
Immune complex disease.
PROC. Roy. Soc. Med., I972, 65, 274.

I65- CREIGHTON D.W., LAMBERT P.H., MIESCHER P.
Detection of antibodies and soluble antigen-antibody complexes by precipitation with polyëthylene-glycol.
J. Immunol., I973, 3, I2I9.

I66- CROW J.B., DEMONG C.V., RUNDLES W.R.
Necrotizing panarteritis: a complication of repair of the aorta.
Ann. Surg., I956, 22, II68.

I67- CRUCHAUD A., BOUVIER C.A., HUMAIR L.
Les artérites nécrosantes par sensibilisation.
Schw. Med. Wohrschr., I960, 90, 258.

I68- CRUICKSHANK B.
Arteritis of rheumatoid arthritis.
Ann. Rheum. Dis., I954, I3, I36.

I69- CRUMMY C.S., PERLIN E., MOQUIN R.B.
Microangiopathic hemolytic anemia in WEGENER's granulomatosis.
Am. J. Med., I97I, 5I, 544.

I70- CURRAN R.E., STEINBERG I., HAGSTROM J.W.C.
Arteriovenous fistula complicating percutaneous renal biopsy in Polyarteritis nodosa.
Amer. J. Med., I967, 43, 465.

I7I- CUSHMAN P.
Hyperimmunoglobulinemia in heroin addiction. Some epidemiologic observations including some possible effects of route of administration and multiple drug abuse.
Amer. J. Epidem., I974, 99, 2I8.

I72- DAHL E.V., BAGGENSTOSS A.H., de WEERD J.H.
Testicular lesions of Periarteritis nodosa with special reference to diagnosis.
Amer. J. Med., I960, 28, 222.

I73- DALE D.C., FAUCI A.S., WOLFF S.M.
The effect of cyclophosphamide on leukocyte kinetics and susceptibility to infections in patients with WEGENER's granulomatosis.
Arthritis Rheum., I973, I6, 657.

I74- DALGLEISH P.G.
Polyarteritis nodosa after thiouracil.
Lancet, I952, 2, 3I9.

I75- DARMADY E.M., GRIFFITHS W.J., SPENCER H., MATTINGLY D., STRANAK F., de WARDENER H.
Renal tubular failure associated with Polyarteritis nodosa.
Lancet, I955, I, 378.

I76- DAVIDSON W.M.
Inherited variation of leukocytes.
Semin. Hematol., I968, 5, 255.

I77- DAVSON J., BALL J., PLATT R.
The kidney in Periarteritis nodosa.
Quart. J. Med., I948, I7, I75.

I78- DAWSON A.M., BORRIE P.F.
Cutaneous polyarteritis nodosa with CROHN's disease.
Proc. Roy. Soc. Med., I972, 65, 692.

I79- DAWSON D.L.
Acute periarteritis nodosa with chronic glomerulonephritis. Report of a case.
Arch. Path., I959, 68, 65I.

I80- DAWSON J.L.
Polyarteritis nodosa presenting as an acute abdomen.
Proc. Roy. Soc. Med., I962, 55, I95.

I8I- DEBRAY C., ROGE J., MARTIN E., MARCHE C.
Les manifestations digestives de la Périartérite Noueuse.
Cah. Coll. Med., I969, IO, 757.

I82- DEBRE R., LEROUX R., LELONG M., Melle GAUTHIERS - VILLARS.
La première observation française de Périartérite noueuse; un cas de maladie de KUSSMAUL chez un enfant.
Bull. Soc. Med. Hôp. PARIS, I928, 52, I65.

I83- DE FARIA J.L.
Pulmonary vascular changes in schistosomal corpulmonale.
J. Path. & Bact., I954, 68, 589.

I84- DEGEORGES M.
Les localisations cardiaques et vasculaires des maladies du collagène.
In: " Maladies de l'appareil cardio-vasculaire."
LENEGREJ., SOULIE P., ed. MALOINE, Paris, I97I.

I85- DELARUE J., CIVATTE J.
Etude anatomique de la Périartérite noueuse.
Rev. Prat., I958, 8, 3207.

I86- DELRIEU F., MENKES C.J., SAINTE-CROIX A., DELBARRE F., BABINET P., CHESNEAU A.M.
Myasthénie et thyroïdite auto-immune au cours d'une polyarthrite rhumatoïde traitée par la D. pénicillamine.
N. Presse Méd., I975, 4, 2890.

I87- DERINGER M.K.
Necrotizing arteritis in strain B.L./ De mice.
Lab. Invest., I959, 8, I46I.

I88- DEROT M., RATHERY M., DEFRANOUX A., COLLIN de L'HORTET G.
Diabète et Périartérite noueuse.
Le Diabète, I963, II, 88.

I89- DESCHE-LABARTHE S., CAQUET R., DESLIGNERES S., MARIN A., SCHLEGEL N., LAROCHE Cl.
Polyarthrite rhumatoïde et antigène Australia (AgHb).
Ann. Med. Int., I972, I23, 987.

I90- DESHAYES P., FILLASTRE J-P., DUBOIS D., DELPECH A., DURAND J-P., ROGEZ J-P.
La ponction biopsie rénale dans un cas de Périartérite Noueuse.
Nouv. Presse Med., I973, 2, 3I22(lettre).

I9I- DESHAYES P., HOUDENT G., JAYOT J., DRONY S., SIMONIN J.L., CAYRON G., FONDIMARE A.
Multinévrite fébrile avec antigène Australia; Périartérite noueuse avec antigène Australia.
Rev. Rhumat., I973, 40, 28I.

I92- DEWAR H.A., PEASTON M.J.T.
Three cases resembling polyarteritis nodosa arising during treatment with Guanethidine.
Brit. Med. J., I964, 2, 609.

I93- De WARDENER H.E.
The kidney: an outline of normal and abnormal structure and function.
BOSTON Little 2nd.ed., BROWN & Co, I96I, 364.

I94- DIAZ-RIVERA R.S., MILLER A.J.
Periarteritis nodosa: a clinicopathological analysis of 7 cases.
Ann. Int. Med., I946, 24, 420.

I95- DIEBOLD J., AUTEBI L., KALIFAT R.S., BERNADOU A., De LANGENHAGEN B., REYNES M.
Angéite allergique granulomateuse avec manifestations cardiaques et pulmonaires prédominantes.
Presse Méd., I969, 77, I2II.

I96- Di MATTEO J., SLAMA R.
Les manifestations cardio-vasculaires de la Périartérite Noueuse.
Rev. Prat., I958, 8, 322I.

I97- DITTO W.B., WINKELMANN R.K.
Allergic Angiitis.
Minnesota Med., I962, 45, 5I4.

I98- DIXON F.J., VAZQUEZ J.J., WEIGLE W.O., COCHRANE C.G.
Pathogenesis of serum sickness.
A.M.A.ARch.Pathol., I958, 65, I8.

I99- DIXON F., FELDMAN J., VAZQUEZ J.
Experimental glomerulonephritis. The pathogenesis of a laboratory model resembling the spectrum of human glomerulonephritis.
J. Exp. Med., I96I, II3, 899.

200- DOLL E.R., BRYANS J.T., Mc COLLUM W., CROWE M.E.W.
Isolation of a filterable agent causing arteritis in horses and abortion by mares. Its differentiation from the equine abortion virus.
CORNELL Vet., I957, 47, 3.

20I- DOLLBERG L., CARTY R., GEIFMAN M., ROSENFELD J.
Périartérite noueuse chez une malade avec fièvre méditerranéenne familiale.
Dapim Refuum, I965, 24, 408.

202- DOLLERY C.T.
Polyarteritis nodosa.
Brit. Med. J., I969, I, 827.

203- DOMART A., AUQUIER L., COTTENOT F., ABASTADO M., GENTILINI M.
Périartérite noueuse à évolution chronique suivie depuis I4 ans. Survenue d'un diabète sucré non acidosique avant faute corticothérapie à la I3è année de l'évolution.
Bull. Mém. Soc. Méd. Hôp.PARIS, I96I, 77, 448.

204- DOREMIEUX J., CHATAIGNON H., MASSON J.C., BOLLACK Cl.
Une maladie de WUNDERLICH au cours d'une Périartérite Noueuse.
J. Urol. Néphrol., I973, 79, 508.

205- DORNFELD L., LECKY J.W., PETER J.B.
Polyarteritis nodosa and intrarenal arteritis aneurysms.
J.A.M.A., I97I, 2I5, I950.

206- DORNFELD L., REZA M.J., GOLBERG S.L., BLUESTONE R., PEARSON L.M.
WEGENER's granulomatosis: longterm follow up of patients treated with cyclophosphamide.
VIth international congress of Nephronoly, Firenze, I975, Abstr. n° 770.

207- DOWNING D., WELLER R.
Necrotizing arteritis confined to the pulmonary artery system.
Amer. J. Dis. Child., I956, 9I, 45.

208- DOWNING D. F., GROTZINGER P.J., WELLER R.W.
Coarction of the aorta: the syndrome of necrotizing arteritis of the small intestine following surgical therapy.
A.M.A.J. Dis. Child., I958, 96, 7II.

209- DUBOIS E.L., ARTERBERRY J.D.
Gangrene as a manifestation of systemic lupus erythematosus.
J.A.M.A., I962, I8I, 366.

2I0- DUBOIS E.L.
Lupus erythematosus.
Los Angeles, I974, 2nd ed., Mc GRAW-HILL edts.

2II- DUCROT H., HABIB R., De MONTERA H.
Formes rénales de la Périartérite Noueuse.
Actualités Néphrologiques, I960, I85, éd. FLAMMARION, Paris.

2I2- DUDLEY J.P., GOODMAN M.
Periarteritis nodosa and bilateral facial paralysis.
Arch. Oto.Laryngol., I969, 90, I39.

2I3- DYK T.
Cutaneous polyarteritis.
Brit. Med. J., I973, I, 55I.

2I4- DZWONCZYK J. Jr., SERLIN O., SKERRETT P.V.
Spontaneous rupture of the liver: report of a case secondary to polyarteritis nodosa.
Ann. Surg., I959, I50, 327.

2I5- EDGE J.R., FAZLULLAH S., WARD J.
Hypersensitivity angiitis. Report of a case.
Lancet, I955, I, II53.

2I6- EDINGTON T.S., CHISARI F.V.
Immunologic aspects of hepatitis B virus infection.
Am. J. Med. Sci., I975, 270, 238.

2I7- EDWARDS J.E., PARKIN T.W., BURCHELL H.B.
Recurrent hemoptysis and necrotizing pulmonary alveolitis in a patient with acute glomerulo-nephritis and Periarteritis nodosa.
Proc. Mayo. Clinic., I954, 29, I93.

218- EHRENREICH T., OLMSTEAD E.V.
Malignant H.T.A. following the administration of Cortisone in Periarteritis Nodosa.
A.M.A. Arch. Path., 1951, 52, 145.

219- EKENGREN A., RIEGER A.
Spontaneous rupture of the kidney in Periarteritis nodosa: report of one case.
Acta Chir. Scandin., 1961, 121, 158.

220- EKELUND L., LINDHOLM T.
Angiography in collagenous disease of kidney.
Acta Radiologica, 1974, 15, 413.

221- EKLUND C.M., HADLOW W.J.
Implication of slow viral diseases of domestic animals for human disease.
Medicine, 1973, 52, 357.

222- ENGFELDT B., ZETTERSTRÖM R.
Disseminated eosinophilic "collagen disease": a clinical and pathological study of a clinical entity related to LÖFFLER's syndromes.
Acta Med. Scandinav, 1956, 153, 337.

223- EPSTEIN W.
F.II. Precipitation test,
in " Serological reactions of rheumatoïd arthritis".
ed. by LAMONT-HAVERS R.W. " Arthritis and Rheumatism Foundation, New York, 1957, 22.

224- ESCANDE J.P.
Le syndrome de GOUGEROT-SJÖGREN. Situation nosologique.
Rev. Prat., 1969, 19, 4365.

225- ETTINGER A., PEREZ T.
Ulcerative jejunitis in Polyarteritis.
Radiology, 1957, 68, 669.

226- FABIUS A.J.M.
Failure to demonstrate precipiting antibodies against vessels extracts in patients with vascular disorders.
Vox. Sang., 1959, 4, 247.

227- FABRE J., FAMILIADES J.
Conceptions modernes des Périartérites noueuses. Réflexions critiques à propos de 7 observations anatomo-cliniques.
Rev. Méd., Toulouse, 1967, 3, 637.

228- FAGER D.B., BIGLER J.A., SIMONDS J.P.
Polyarteritis nodosa in infancy and childhood.
J. Ped., 1951, 39, 65.

229- FAHEY J.L., LEONARD E., CHURG J., GODMAN G.
WEGENER's granulomatosis.
Amer. J. Med., 1954, 17, 168.

230- FAHR.
Zur Frage der Polymyositis.
Arch. Derm. Syph., 1921, 130, I.

231- FAUCI A.S., WOLFF S.M., JOHNSON J.S.
Effect of Cyclophosphamide upon the immune response in WEGENER's granulomatosis.
N. Engl. J. Med., 1971, 285, 1493.

232- FAUCI A.S., WOLFF S.M.
WEGENER's granulomatosis: studies in 18 patients and a review of the literature.
Medicine, (Baltimore), 1973, 52, 535.

233- FAUCI A.S., DALE D.C., WOLFF S.M.
Cyclophosphamide and lymphocyte subpopulations in WEGENER's granulomatosis.
Arthr. & Rheum., 1974, 17, 355.

234- FAUCI A.S., WOLFF S.M.
Immunological features of WEGENER's granulomatosis.
Lancet, 1974, I, 688.

235- FAVRE, DECHAUME, MOUNIER-KUHN, MOREAU-GALY.
Forme neuromusculaire de la maladie de KUSSMAUL.
Lyon Méd., 1939, 163, 157.

236- FAYOLLE J., VALLON C., CLAUDY A., SANTOPIETRO G., OLLAGNIER Ch.
Dermatomyosite déclenchée par l'Isoniazide avec syndrome biologique d'auto-immunisation de type lupique.
Lyon Méd., 1975, 233, 135.

237- FEDER I.A.
Febrile syndrome during prolonged Hydrazine treatment for hypertension.
New Engl. J. Med., 1954, 251, 272.

238- FERGUSON R.H., SLOCUMB C.H.
Peripheral neuropathy in rheumatoid arthritis.
Bull. Rheum. Dis., 1961, 11, 251.

239- FERRARI E.
Über Polyarteritis acuta nodosa (sogenannte Periarteritis nodosa) und ihre Beziehungen zur Polymyositis und Polyneuritis acuta.
Ziegl. Beitr. Path. Anat., 1903, 34, 350.

240- FIENBERG R.
Pathergic granulomatosis.
Am. J. Med., 1955, 19, 829.

241- FINKBINER R.B., DECKER J.P.
Ulceration and perforation of the intestine due to necrotizing arteriolitis.
New Engl. J. Med., 1963, 268, 14.

242- FISHER E.R.
Polyarteritis nodosa associated with rheumatoid arthritis. Report of a case with comments relative to the concept of rheumatoid heart disease.
Am. J. Clin.Path., 1957, 27, 191.

243- FISHER E.R., BANK J.
Effects of hypertension on vascular and other lesions of serum sickness.
Am. J. Path., 1961, 39, 665.

244- FISHER R.S., HOWARD H. H.
Unusual ureterograms in a case of Periarteritis nodosa.
J. of Urol., I948, 60, 398.

245- FLEMING R.J., STERN L.Z.
Multiple intra parenchymal aneurysm in Polyarteritis nodosa.
Radiology, I965, 84, IOO.

246- FLETCHER H.M.
Uber die sogenannte Periarteritis nodosa.
Beitr. Path. Anat., I892, II, 323.

247- FOMBEUR J.P., SEGUIN D., DESPRES P.H.
Granulomatose de WEGENER chez un travailleur du bois.
Ann. Oto. Laryng., I974, 9I, 4I7.

248- FONGI E.G., TEDESCHI A.M., RIZZOLI B.
Sindrome de SJOGREN y periarteritis nodosa.
Rev. Ass. Med. Argent., I962, 76, I27.

249- FORDHAM III. C.C., EPSTEIN F.H., HUFFINES W.D., HARRINGTON J.T.
Polyarteritis and acute post-streptococcal glomerulonephritis.
Ann. Int. Med., I964, 6I, 89.

250- FORLAND M., JONES R.E., GASTERLING R.E., FORRESTER R.H.
Clinical and renal biopsy observations in oliguric glomerulonephritis.
J. Chron.Dis., I966, I9, I63.

25I- FOX R.A., JONES L.R.
Vascular pathology in rabbits following administration of foreign proteins.
Proc. Soc. Exper. Biol. & Med., I944, 55, 294.

252- FRANCOZ J.B.

Thèse de Méd., Lyon, I976.

I53- FRANKEL A.L., ROTHERMICH N.O.
Polyarteritis nodosa: a review together with a report of a case due to Hydantoïn sensitization treated with Cortisone.
Ohio Med. J., I950, 47, IOI3.

254- FRANKLIN E.C., KUNKEL H.G., WARD J.R.
Clinical studies of seven patients with rheumatoïd arthritis and uniquely large amounts of rheumatoïd factor.
Arthritis Rheumat., I958, I, 400.

255- FRANKLIN W.A., SIMON N.M., POTTER E.W., KRUMLOVSKY F.A.
The hemolytic-uremic syndrome.
Arch. Path., I972, 94, 230.

256- FRED H.L., LYNCK E.C., GREENBERG S.D., GONZALES-ANGELO A.
A patient with WEGENER's granulomatosis exhibiting unusual clinical and morphologic features.
Am. J. Med., I964, 37, 3II.

257- FREEDMAN P., PETERS J.H., KARK R.M.
Localization of gamma globulin in the diseased kidney.
Arch. Int. Med., 1960, 105, 524.

258- FRENCH A.J.
Hypersensitivity in the pathogenesis of the histopathologic changes associated with sulfonamide chemotherapy.
Am. J. Path., 1946, 22, 679.

259- FRIEDBERG C.K., GROSS L.
Periarteritis nodosa (necrotizing arteritis) associated with rheumatic heart disease.
Arch. Int. Med., 1934, 54, 170.

260- FRIEDBERG Ch. K.
Maladies du coeur a) Tome II 3è ed., Paris, MALOINE, 1969, 787, 1083, 1140.
b) Tome III 3è ed., Paris, MALOINE, 1971, 1562.

261- FRIEDENTHAL M., CAGAN R.N.
Periarteritis nodosa associated with the use of proprietary mercurial preparation.
Am. Pract. & Digest. Treat., 1952, 3, 218.

262- FRIEDMAN A., KINKAID-SMITH P.
Arteritis with impaired renal function.
Perspect. Nephrol. Hypert., 1973, 2, 1047.

263- FRIEDMAN B., JARMAN J., KLEMPERER P.
Sustained hypertension following experimental unilateral renal injuries. Effects of nephrectomy.
Am. J. Med. Sci., 1941, 202, 20.

264- FRIEDMAN E.A., SREEPADA RAO T.K., NICASTRI A.D.
Heroïn-associated nephropathy.
Nephron, 1974, 13, 421.

265- FRIEND P., REPINE J.E., KIM Y., CLAWSON C.C., MICHAEL A.F.
Deficiency of the second component of complement (C2) with chronic vasculitis.
Ann. Int. Med., 1975, 83, 813.

266- FROHNERT P.F., SHEPS S.G.
Long-term follow-up study of Periarteritis nodosa.
Amer. J. Med., 1967, 43, 8.

267- GADRAT J., BOUISSON H., LE TALLEC Y., MOREAU G., BERNARDET P., FAMILIADES J., CONTE J., TON-THAT-HUNG.
Hématome péri-rénal spontané, première manifestation d'une Périartérite noueuse.
Méd. Int., 1966, 1, 329.

268- GAIRDNER D.
The SCHONLEIN-HENOCH syndrome (anaphylactoid purpura).
Quart. J. Med., 1948, 17, 95s.

269- GALLO G.
Elution studies in kidneys with linear deposition of immunoglobulin in glomeruli.
Am. J. Path., 1970, 61, 377.

270- GALLY P., DUMAREST J.
Les manifestations pulmonaires au cours de la Périartérite noueuse et des syndromes voisins (syndrome de HARKAVY et de WEGENER).
Rev. Lyon Méd., 1958, 7, 392.

271- GARCIN R., GODLEWSKI S., GRUNER J., LAPRESLE J., LAMBERT P.
Sur les formes multinévritiques et polynévritiques de la P.A.N. Etude de 7 observations inédites.
Ann. Méd., 1955, 56, 113.

272- GARCIN R., RONDOT P., GRUPPER Ch.
Cryoglobulinémie au cours d'une P.A.N. à manifestations multinévritiques.
Rev. Neurol., 1960, 103, 589.

273- GAVRAS H., BRUNNER H.R., LARAGH J.M.
Rénine et Aldostérone et pathogénie des atteintes vasculaires hypertensives.
Acqu. Nouv. Path. Card. Vasc., 1975, 17, 71.

274- GEFFROY Y., SEGRESTIN M., COLIN R., HEMET J., CAYRON G.
Hépatite virale, antigène Australie et Périartérite noueuse.
Arch. Franç. Mal. App. Dig., 1971, 60, 685.

275- GELFAND M.L., ARONOFF S.
Periarteritis nodosa; a possible relation to the increased usage of Sulfonamides.
Ann. Int. Med., 1949, 30, 919.

276- GERBER M., BRODIN A., STEINBERG D., VERNACE S., CHEN PING YANG, PARONETTO F.
Periarteritis nodosa, Australia antigen and lymphatic leukemia.
New Engl. J. Med., 1972, 286, 14.

277- GERMUTH F.G. Jr.
A comparative histologic and immunologic study in rabbits of induced hypersensitivity of the serum sickness type.
J. Exp. Med., 1953, 97, 257.

278- GERMUTH F.G. Jr.
A comparative histologic and immunologic studies in rabbits of induced hypersensitivity of the serum sickness type. II- The effect of sensitization to homologous and cross reactive antigens on the rate of antigen elimination and the development of allergic lesions.
J. Exp. Med., 1955, 101, 135.

279- GERMUTH F.G. Jr., FLANAGAN C., MONTENEGRO M.R.
The relationship between the chemical nature of the antigen, antigen dosage, rate of antibody synthesis and the occurence of arteritis and glomerulonephritis in experimental hypersensitivity.
Bull. J. Hopkins Hosp., 1957, 101, 149.

280- GERMUTH F.G., POLLACK A.D.
Immune complex disease. III- The granulomatous manifestations.
J. Hopk. Med J., 1967, 121, 254.

281- GERMUTH F.G., RODRIGUEZ E.
Immune complex deposit disease. Association of lesions of the systemic vasculature with glomerulonephritis.
In: "Immunopathology of the renal glomerulus.", ed. by LITTLE, BROWN and C°, Boston, 1973, 163.

282- GHOZLAN R.
Les immunodépresseurs dans la Périartérite Noueuse.
Rev. Inform. Corps Méd., 1972, 9, 77.

283- GIBSON P.C., QUINLAN J.T.
Periarteritis nodosa in THIOUREA therapy.
Lancet, I945, 2, I08.

284- GIBSON T., BURRY H.C., OGG C.
GOODPASTURE's syndrome and D-Penicillamine.
Ann. Int. Med., I976, 84, I00.

285- GILLEPSIE D.N., BURKE E.C., HOLLEY K.E.
Polyarteritis nodosa in infancy: diagnostic enigma.
Proc. Mayo Clinic., I973, 48, 773.

286- GITLIN D., CRAIG J.M., JANEWAY C.A.
Studies on the nature of fibrinoïd in the collagen diseases.
Am. J. Path., I957, 33, 55.

287- GLASSMAN E., SKERRETT P.V.
Rupture of an intrahepatic aneurysm due to polyarteritis nodosa.
Am.J. Med., I960, 28, I43.

288- GOCKE D.J., MORGAN C., LOCKSHIN M., HSU K., BOMBARDIERI S., CHRISTIAN C.
Association between Polyarteritis and Australia antigen.
Lancet, I970, 2, II49.

289- GOCKE D. J., HSU K., MORGAN C., BOMBARDIERI S., LOCKSHIN M., CHRISTIAN C.L.
Vasculitis in association with Australia antigen.
J. Exp. Med., I97I, I34, 330s.

290- GODEAU P., SICARD D., HERREMAN G., IMBERT J.Cl., GHOZLAN R.
Aspects nosologiques et évolutifs de la P.A.N. (à propos de 25 cas.)
Ann. Méd. Int., I972, I23, 967.

29I- GODEAU P., HERREMAN G., CENAC A.
Macroglobulinémies et endocardites bactériennes.
Ann. Cardiol. Angéiol., I972, 2I, 35.

292- GODEAU P., HERREMAN G., De SAINT-MAUR P., MARCHAND J., MONCADE J., LENRIOT J.P.
Rhino-entérite nécrosante léthale. Un nouveau syndrome?
N. Presse Méd., I974, 3, 2I59.

293- GODMAN G.C., CHURG J.
WEGENER's granulomatosis. Pathology and review of the literature.
A.M.A. Arch. Path., Chicago, I954, 58, 533.

294- GOLAN M., ASKIRALI A., BONER J.
Acute renal failure in Polyarteritis nodosa.
Harefuah, I972, 82, 394.

295- GOLDBERGER E.
Etiology and pathogenesis of syndromes associated with Periarteritis nodosa lesions. A unified theory.
Am. J. Cardiol., I959, 3, 656.

296- GONZALES L., ORDSTRAND H.V. (Van).
WEGENER's granulomatosis. Review of II cases.
Radiology, I973, I07, 295.

297- GOODMAN M.J.
Periarteritis nodosa with recovery, report of an unusual case apparently due to sensitivity to Sulfadiazine.
Ann. Int. Med., I948, 28, I8I.

298- GOUST J-M., MOULIAS R.
Corticoïdes et inflammation.
Rev. Prat., I975, 25, I075.

299- GRAF E.
Uber einem Fall von Periarteritis nodosa mit multipler Aneurysma-Bildung.
Beitr.zur Path. Anat. und zur allg. Path., I896, I9, I8I.

300- GRAHNE B., ZECHNER G.
WEGENER's granulomatosis.
Acta Otolaryngol., I966, 62, 362.

30I- GRANT R.T.
Observations on Periarteritis Nodosa.
Clin. Sc., I940, 4, 245.

302- GRENIER B., MAUPAS Ph., PILLOT J., VARGUES R.
Nature et pathogénicité de l'antigène Australia. Faits et hypothèses.
Nouv. Presse Méd., I974, 3, 877.

303- GRIFFITH G.C., VURAL I.L.
Polyarteritis nodosa: a correlation of clinical and postmortem findings in seventeen cases.
Circ., I95I, 3, 48I.

304- GROLLMAN A., MUIRHEAD E.E., VANATTA J.
Role of Kidney in pathogenesis of hypertension as determined by study of effects of bilateral nephrectomy and other experimental procedures on blood pressure of dog.
Am. J. Physiol., I949, I57, 2I.

305- GROSS L., KUGEL M., EPSTEIN E.
Lesions of the coronary arteries and their branchies in rheumatic fever.
Am. J. Path., I935, II, 253.

306- GRUBER G.B.
Zur Frage der Periarteritis nodosa mit besonderer Berüksichtigung der Gallenblasen und Nierenbeteiligung.
Virchow's Arch. Path. Anat., I925, 258, 44I.

307- GUARDIA J., MARTINEZ-VAZQUEZ J.M., MARSAL J., FERRAGUT A., BACARDI R.
Les complexes immuns au cours des hépatites virales. L'hépatite fulminante.
N. Presse Méd., I972, I, I763.

308- GUILAINE J.
Vascularites allergiques et cryoglobulinémies.
Méd. & Hyg., I973, 3I, 944.

309- GULDNER E.
Zwei neue Beobachtungen von Periarteritis nodosa beim Menschen und beim Hausrinde.
Virchows Arch. F. Path. Anat., I9I5, 2I9, 366.

310- GUTMAN R.A., STRIKER G.E., GILLILAND B.C., CUTLER R.E.
The immune complex glomerulonephritis of bacterial endocarditis.
Medicine, 1972, 51, 1.

311- HAAS E.
Über die rheumatische Genese einer generalisierten Gefässerkrankung mit Sjögrenschem Syndrom.
Arch. Path. Anat., 1951, 320, 264.

312- HABIB R.
Sur les aspects histologiques de la Périartérite noueuse; à propos de 6 cas personnels observés chez l'enfant.
Ann. Méd., 1955, 56, 352.

313- HABIB R.
Rapports entre la Périartérite noueuse, les autres artérites nodulaires et les maladies du collagène.
Ann. Méd., 1955, 56, 496.

314- HADIDA E., SAYAG J.
Périartérite noueuse.
Presse méd., 1964, 72, 1133.

315- HAINING R.B., KIMBALL T.S.
Polyarteritis nodosa.
Am. J. Path., 1934, 10, 349.

316- HALL A.P., BARDAWIL W.A., BAYLES T.B., MEDNIS A.D., GALINS N.
The relations between the antinuclear rheumatoid and L.E. cell factors in the systemic rheumatic diseases.
New Engl. J. Med., 1960, 263, 269.

317- HALPERN B., LAGRUE G., FRAY A., MORARD J.C., MILLIEZ P.
Sur le traitement des néphropathies expérimentales par l'Héparine.
Presse Méd., 1965, 73, 57.

318- HALPERN M., CITRON B.P.
Necrotizing angiitis associated with drug abuse.
Amer. J. Roentg., 1971, 4, 663.

319- HAM A.W.
Coronary and aortic sclerosis, Periarteritis nodosa, chronic nephritis and hypertension as sequelae to single experimentally produced widespread calcium precipitation in rat.
Arch. Path., 1940, 29, 731.

320- HAMBURGER J., RICHET G., CROSNIER J.
Nephroangiosclerose.
in: "Néphrologie", éd. FLAMMARION, Paris, 1966, II, 975.

321- HAMBURGER J., RICHET G., CROSNIER J.
Localisations rénales des Angéites nécrosantes.
in: "Néphrologie", éd. FLAMMARION, Paris, 1966, II, 1147.

322- HAMILTON C.R., SHELLEY W.M., TUMULTY P.A.
Giant cell arteritis: including temporal arteritis and polymyalgia rheumatica.
Medecine, 1971, 50, 1, 1.

323- HARDEMAN E.F.
Massive bilateral perirenal hemorrhage in periarteritis nodosa.
Bull. Charl. Mem. Hosp., 1944, 1, 45.

324- HARDING J.D.J.
A cerebrospinal angiopathy in pigs.
Path. Vet., I966, 3, 83.

325- HARKAVY J.
L'allergie vasculaire, pathogénie de l'asthme bronchique avec infiltrat pulmonaire récurrent et polysérite à éosinophiles.
Arch. Int. Méd., I94I, 67, 709.

326- HARRIS A.W., LYNCH G.W., O'HARE J.P.
Periarteritis nodosa.
Arch. Int Med., I939, 63, II63.

327- HARRIS W.H.
Etiology and pathology of periarteritis nodosa.
South Med. J., I926, I9, 426.

328- HARRISON C.V., LOUGHRIDGE L.W., MILNE M.D.
Acute oliguric renal failure in acute glomerulonephritis and polyarteritis nodosa.
Quart. J. Med., I964, 33, 39.

329- HARTMANN H.A., MILLER E.C., MILLER J.A.
Periarteritis in rats gwen single injection of 4' fluoro- IO methyl I,2-benzanthracene.
Proc. Soc. Exp. Biol. & Med., I959, IOI, 626.

330- HATT P.Y., BERJAL G., BONVALET J.P.
Lésions artérielles et artériolaires de l'H.T.A. expérimentale.
Actual. Néphrol., I970, I39, éd. FLAMMARION, Paris.

33I- HAUPTMANN G., GROSSHANS E., HEID E., MAYER S., BASSET A.
Lupus érythémateux aigu avec déficit complet de la fraction C4 du complément.
N. Presse Méd., I974, 3, 88I.

332- HAWN C.V., JANEWAY C.A.
Histological and serological sequences in experimental hypersensitivity.
J. Exp. Med., I947, 85, 57I.

333- HAYNES R.C., LARNER J.
Adrenocorticotrophic hormone; adrenocortical steroïds and their synthetic analogs; inhibitors of adrenocortical steroïd biosynthesis.
in:" The Pharmacological basis of therapeutics", ed. GOODMAN L.S., GILMAN A., 5 ed., New York, I975.

334- HEATHFIELD K.W.G.
Peripheral neuropathy in periarteritis nodosa.
Lancet, I954, 2, 673.

335- HEATON J.M., BOURKE E.
Papillary necrosis associated with calyceal arteritis.
Nephron, I976, I6, 57.

336- HEGGVEIT H.A., HENNIGAR G.R., MORRIONE T.G.
Panortitis.
Am. J. Path., I963, 42, I5I.

337- HELENON C., SRAER J.D., MEYRIER A., LEROUX-ROBERT C., BRUTUS J., LEBRETON De VANNOISE G., RICHET G.
Place de l'artériographie dans le diagnostic et le traitement de la maladie de KUSSMAUL. (à propos de 2 cas.)
J. Radiol. Electrol., I972, 53, 809.

338- HELMBOLDT C.F., JUNGHERR E.L., HWANG J.
Polyarteritis in sheep.
J.AM. Vet.Med.Ass., 1959, 134, 556.

339- HELPERN M., TRUBEK M.
Necrotizing arteritis and subacute glomerulonephritis in gonococcic endocarditis: toxic origin of periarteritis nodosa.
Arch. Path., 1933, 15, 35.

340- HENCH PK., MAYNE J.G., KELLI J.M., DECKERTZ M.B.
Clinical studies of the rheumatic manifestations of lymphoma.
Arth. Rheum., 1962, 3, 301.

341- HENDERSON F.W., JORDAN W.P.
Spontaneous rupture of the kidney due to polyarteritis nodosa. A case report.
J. of Urol., 1967, 97, 811.

342- HENOCQ E., ALHOF J.
Maladie sérique d'origine streptococcique. Aspects immunologiques.
Nouv. Presse Méd., 1973, 2, 2478.

343- HENSON J.B., GORHAM J.R., LEADER R.W.
Experimental hypergammaglobulinemia in mink.
J. Exp. Med., 1962, 116, 357.

344- HENSON P., COCHRANE C.
Acute immune complex disease in rabbits.
J. Exp. Med., 1971, 133, 554.

345- HENSON P.M.
Interaction of cells with immune complexes: adherence, release of constituents and tissue injury.
J. Exp. Med., 1971, 134, 114s.

346- HEPPLESTON A.G.
Renal papillary necrosis associated with necrotizing angiitis and tubular necrosis.
J. Path. Bact., 1955, 70, 401.

347- HEPTINSTALL R.H.
Malignant hypertension.
J. Path. Bact., 1953, 65, 426.

348- HEPTINSTALL R.H.
Glomerular lesions in rheumatic fever.
in: "Pathology of the kidney", Boston, 1966, edt. LITTLE BROWN, 797.

349- HERBERTS G., HILLERDAL O., RANSTROM S.
Rhinitis, sinusitis and otitis as initial symptoms in periarteritis nodosa.
Acta. Otolaryngol.,(Stockh.), 1957, 48, 205.

350- HERBEUVAL R., LARCAN A., CHARLES J.M., LAPIERRE H.
La grande éosinophilie maligne. Description anatomo-clinique et situation nosologique.
Presse Méd., 1966, 74, 1537.

351- HERBUT P.A., PRICE A.H.
Periarteritis nodosa producing aneurysm of the renal artery and hypertension.
Arch. Path., 1945, 39, 274.

352- HERREMAN G., BROQUIE G., METZGER J.P., GODEAU P.
Traitement du lupus systémique et autres collagénoses par les globulines anti-lymphocitaires.
A propos de 10 observations.
N. Presse Méd., 1972, 1, 2035.

353- HERREMAN G., SICARD D., GODEAU P.
Périartérite noueuse et antigène Australia.
N. Presse Méd., 1973, 2, 655.

354- HERREMAN G., GODEAU P., CABANE J., DIGEON M., LAVER M., BACH J.F.
Etude immunologique des endocardites infectieuses subaigues par recherche de complexes immuns circulants. Résultats préliminaires à propos de 13 observations.
N. Presse Méd., 1975, 4, 2311.

355- HERSCHMAN A., BLUM R., LEE Y.C.
Angiographic findings of polyarteritis nodosa.
Radiology, 1970, 94, 145.

356- HEWITT J., LEIBOVICH-LESSANA M., ESCANDE J.P.
Vascularites allergiques. Introduction et classification.
Méd. Hyg.(Genève), 1973, 31, 941.

357- HICKS J.D.
Acute arterial necrosis inthe lungs.
J. Path. & Bact., 1953, 65, 333.

358- HICKS J.D., BURNET F.M.
Renal lesions in the auto immune mouse strains NZB and NZB X NZW.
J. Path. Bact., 1966, 91, 467.

359- HICKS J.D.
Vascular changes in the kidneys of N.Z.B. mice and NZB X NZW. F1 hybrids.
J. Path. Bact., 1966, 91, 479.

360- HILL W.R., DAMIANI C.R.
Death following exposure to D.D.T.: report of a case.
New Engl. J. Med., 1946, 235.

361- HILLEMAND B., HEMET J., JOLY J.P., LEROY J., SERENI D., KUHN J.M.
Périartérite noueuse avec Ag-Au positif, perforation digestive, relation d'un cas.
Sem. Hôp. Paris, 1974, 50, 2164.

362- HIRBEC G., ROBIN M., GOUYGOU Ch., LAGRUE G., FOURNIER A.
Syndrome de WEGENER avec atteinte rénale. Considérations histologiques, thérapeutiques et immunolo-pathologiques.
Sem. Hôp. Paris, 1974, 50, 531.

363- HIRSCH M.S., AIKAT B.K., BASU A.K.
TAKAYASU's arteritis: report of five cases with immunologic studies.
Bull. J. Hopkins. Hosp., 1964, 29, 115.

364- HIRSCH M.S., ALLISON A.C., HARVEY J.
Immune complexes in mice infected neonataly with moloney leukol-mogenic and murine sarcome viruses.
Nature (London), I969, 223, 739.

365- HODGE P.R., LAWRENCE J.R.
Two cases of myocarditis associated with Phenylbutozon therapy.
Med. J. Aust., I957, I, 640.

366- HOLLANDER D., MANNING R.T.
The use of Alkylating agents in the treatment of WEGENER's granulomatosis.
Ann. Intern. Med., I967, 67, 393.

367- HOLSINGER D.R., OSMUNDSON P.J., EDWARDS J.E.
The heart in Periarteritis nodosa.
Circulation, I962, 25, 6IO.

368- HOPPS H.C., WISSLER R.W.
Experimental production of generalized arteritis and periarteritis.
J. Lab. & Clin. Med., I946, 3I, 939.

369- HORN R.H., HELLER E.L.
Massive perirenal hemorrhage in Periarteritis nodosa.
Ann. Int. Med., I949, 30, I060.

370- HORN R.H., FAUCI A.S., ROSENTHAL A.S. et al
Renal biopsy pathology in WEGENER's granulomatosis.
Am. J. Pathol., I974, 74, 423.

37I- HORNER B.A., HUNT J.C., KINCAID C.W., WEERD J.H.
Perirenal hematoma secondary to intrarenal microaneurysms of Periarteritis nodosa demonstrated radiographically. Mayo.Clin.Proc.,I966,4I, I69.

372- HORTON B.T., MAGATH T.B., BROWN G.E.
Arteritis of the temporal vessels: a previously undescribed form.
Arch. Int. Med., I934, 53, 400.

373- HORWITZ D.A.
Selective depletion of human circulating B lymphocyte by Cyclophosphamide.
Fed. Proc., I973, 32, 980.

374- HOWELL S.B., EPSTEIN W.V.
Circulating immunoglobulin complexes in WEGENER's granulomatosis.
Amer. J. Med., I976, 60, 259.

375- HULTGREN H., SELZER A., PURDY A., HOLMAN E., GERBODE F.
The syndrome of patent ductus arterious with pulmonary hypertension.
Circulation, I953, 8, I5.

376- HUNT R.L., HANDBURY W.J.
Intestinal vascular lesions simulating polyarteritis nodosa after resection of coarctation of aorta.
Thorax, I957, I2, 258.

377- ILLIS L.
Association of peripheral neuritis with "autoimmune" disease.
Brit. Med. J., I962, 2, 835.

378- INGRAM C.G., CHO H.J.
Aleutian disease in mink: virology immunology and pathogenesis.
J. Rheumat., I974, I, 74.

379- IRBY R., ADAMS R.A., TOONE E.C. Jr.
Peripheral neuritis associated with rheumatoid arthritis.
J.A.M.A., I962, I80, 922.

380- HIROAKI ISHIMARU, KENICHI ITO, JUN NAKAGAWA, MASAICHI FUKASE.
T cells and B cells in H.b.s. Ag-+ patients with chronic persistent hepatitis and asymptomatic carriers.
Ann. Int. Med., I976, 84, 444.

38I- ISRAEL H.L., PATCHEFSKY A.S.
WEGENER's granulomatosis of lung: diagnosis and treatment.
Ann. Int Med., I97I, 74, 88I.

382- ISRAEL H.L., PATCHEFSKY A.S.
Treatment of WEGENER's granulomatosis of lung.
Am. J. Med., I975, 58, 67I.

383- JACQUELIN C., AMOR B.
Raptus hémorragique rectal par périartérite noueuse.
Gaz. Méd. France, I960, 68, 2089.

384- JAFFE I.A.
Rheumatoïd arthritis with arteritis, report of a case treated with Penicillamine.
Ann. Int. Med., I964, 6I, 556.

385- JOACHIM G.R., LOVELL BECKER E.
Spontaneous rupture of the kidney.
Arch. Int Med., I965, II5, I76.

386- JOEST E., HARZER J.
Uber Periarteriitis nodosa beim Schwein.
Beitr. Path. Anat., I92I, 69, 85.

387- JOHANSMANN R.J., ZEEK R.
Periarteritis nodosa in a week-old infant.
A.M.A. Arch. Path., I954, 58, 207.

388- JOHNSON R.L., SMYTH C.J., HOLT G.W., LUBCHENKO A., VALENTINE E.
Steroïd therapy and vascular lesions in rheumatoid arthritis.
Arthr. & Rheum., I959, 2, 224.

389- JOHNSSON S., LEONHARDT T.
Polyarteritis nodosa and its treatment with A.C.T.H. or Cortisone.
Acta. Med. Scand., I957, 757, 479.

390- JONES G.M. Jr.
Periarteritis nodosa, with case reports.
Ann. Int. Med., I942, I6, 920.

39I- JONHSON J.R., Mc GOVERN V.J.
GOODPASTURE's syndrome and WEGENER's granulomatosis.
Aust. Ann. Med., I962, II, 250.

392- JONES T.C., DOLL E.R., BRYAN J.T.
The lesions of equine viral arteritis.
Cornell. Vet., I957, 47,52.

393- JUNGERS P., DRUEKE T., ZINGRAFF J., HINGLAIS N., LAVER M.C., BACH J.F.
Périartérite noueuse et antigène Australie.
Ann. Méd. Int., I974, I25, 42I.

394- KAHN M.F.
Les frontières du lupus.
Rev. du Prat., I976, 26, 999.

395- KALLIOMAKI J.L., HALONEN P.
Antibody levels to parainfluenza, herpes simplex, varicella-zoster cytomegalic virus and measles virus in patients with connective tissue diseases.
Ann. Rheum. Dis., I972, 3I, I92.

396- KAMPMEIER R.H., SHAPIRO J.L.
Diffuse and sometimes recurrent course of diffuse arteritis: observations and report of a patient observed for 2I years.
Arch. Int. Med., I953, 92, 856.

397- KANFER A., SRAER J-D, FEINTUCH M-J., MOREL-MAROGER L., BEAUFILS Ph., RICHET G.
Insuffisance rénale aigüe au cours de la Périartérite noueuse.
Nouv. Presse Méd., I976, 5, I883.

398- KAPLAN M., GRUMBACH R., SIGAL R.
Etude anatomo-clinique d'une périartérite noueuse chez une enfant de 7 ans.
Mort brutale après angiographie rénale.
Sem. Hôp. (Ann. Péd.), I958, 34, 2787.

399- KAPLAN S.R., HAYSLETT J.T., CALABRESI P.
Treatment of advanced WEGENER's granulomatosis with Azathioprine and Dyazomycin A.
New Engl.J. Med., I968, 278, 239.

400- KATER L., SCHMITZ du MOULIN F., BORST-EILERS E.
Acute viral hepatitis B: an immune-complex disease.
Lancet, I974, I, 364.

40I- KAUFFMAN S.L., LYNFIELD J., HENNIGAR G.R.
Mycotic aneurysms of the intrapulmonary arteries.
Circ., I967, 35, 90.

402- KEAT E.C.B., SHORE J.H.
Gangrene of the legs in disseminated lupus erythematosus.
Brit. Med. J., I958, I, 25.

403- KEMPNER J.W., BAGGENSTOSS A.H., SLOCUMB C.H.
The relationship of therapy with Cortisone to the incidence of vascular lesions in rheumatoid arthritis.
Ann. Int. Med., I957, 46, 83I.

404- KILCOYNE M., DALY J.J., GOCKE D.J., THOMPSON G.E., MELTZER J.J., HSU K.C., TANNENBAUM M.
Nephrotic syndrome in heroin addicts.
Lancet, I972, I, I7.

405- KINCAID-SMITH P., BAKER B.
Anticoagulants in "irreversible" acute renal failure.
Lancet, I968, 2, I360.

406- KINDING D., SPARGO B., KIRSTEN W.H.
Glomerular response in Aleutian disease of mink.
Lab. Invest., I967, I6, 436.

407- KING B.J.
The clinical diagnosis of Periarteritis nodosa: report of 4 cases.
Ann. Int. Med., I950, 32, 466.

408- KING F.H.
Protracted course in Periarteritis nodosa.
J. Mt. Sinai. Hosp., I948, I5, 97.

409- KINNEY V.R., OLSEN A.M., HEPPER N.G.G., HARRISON E.G.
WEGENER's granulomatosis: report of two cases and brief review.
Arch. Int. Med., I96I, I08, 269.

4I0- KIPKIE G.F.
The possible role of infection of Periarteritis nodosa in hypertensive rabbits.
Arch. Path., I950, 50, 98.

4II- KIPKIE G.F., JOHNSON D.S.
Possible pathogenic mechanisms responsible for human periarteritis nodosa, as suggested by occurence of two instances of this disease associated with glomerulonephritis.
A.M.A. Arch., Path., I95I, 5I, 387.

4I2- KJELLBO H., STAKEBERG H., MELLGREN J.
Possible Thiazide-induced renal necrotizing vasculitis.
Lancet, I965, I, I034.

4I3- KJELLSTRAND C.M., SIMMONS R.L., URANGA V.M., BUSELMEIER T.J., NAJARIAN V.M.
Acute fulminant WEGENER granulomatosis. Therapy with immunosuppression, hemodialysis, and renal transplantation.
Arch. Intern.Med., I974, I34, 40.

4I4- KLEIN S.P.
Periarteritis nodosa: study of chronicity and recovery, with report of 2 cases.
Arch. Int. Med., I949, 84, 983.

4I5- KLEINKNECHT D.
Les formes rénales majeures de la Périartérite noueuse. A propos de 25 observations anatomo-cliniques.
Thèse Méd., Paris, I966.

4I6- KLEMPERER P., POLLACK A.D., BAEHR G.
Diffuse collagen disease: acute disseminated lupus erythematosus and diffuse scleroderma.
J.A.M.A., I942, I9, 33I.

4I7- KLEMPERER P.
The concept of collagen diseases.
Am. J. Path., I950, 26, 505.

418- KLINGE F.
Die Eiweissüberempfindlichkeit (Gewebsanaphylaxie) der Gelenke: experimentelle pathologisch-anatomische Studie zur Pathogenese der Gelenkrheumatismus.
Beitr. path. Anat., 1930, 83, 185.

419- KLINGE F.
Der Rheumatism.
Ergebn. allg.,Path. & Path. Anat., 1933, 27, 1.

420- KLINGER H.
Grenzformen der Periarteritis Nodosa.
Frankf. Ztsch. Path., 1931, 42, 455.

421- KLOTZ O.
Periarteritis nodosa.
J.M.Res., 1917, 37, 1.

422- KNIKER W.T., COCHRANE C.G.
Pathogenic factors in vascular lesions of experimental serum sickness.
J. Exp. Med., 1965, 122, 83.

423- KNIKER W.T., COCHRANE C.G.
The localization of circulating immune complexes in experimental serum sickness.
J. Exptl. Med., 1968, 127, 119.

424- KNOWLES H.C., ZEEK P.M., BLANKENHORN M.A.
Studies in necrotizing angiitis. IV Periarteritis nodosa and hypersensitivity angiitis.
Arch. Int . Med., 1953, 92, 789.

425- KOHLER P.F.
Clinical immune complex disease. Manifestations in systemic lupus erythematosus and hepatitis B virus infection.
Medicine, 1973, 52, 419.

426- KOHN B.J., STULBERG H.J.
Angiographic diagnosis of Polyarteritis nodosa.
Calif. Med., 1971, 114, 40.

427- KOLETSKY S.
Necrotizing vascular disease in rats.
Arch. Path., 1955, 59, 312.

428- KOLETSKY S.
Hypertensive vascular disease produced by salt.
Lab. Invest., 1958, 7, 377.

429- KOMROVER G., Mc. GREGOR E., MARSDEN H.
A case of superior veine caval thrombosis associated with periarteritis nodosa.
Acta. Pediat., 1957, 46, 3.

430- KOROSKENYI K., JUBA F., VAJDA G.
Human vascular antigen complement consumption test of hypertensive patients.
Experientia., 1961, 17,91.

431- KRAHULIK L., ROSENTHAL M., LOUGHLIN E.H.
Periarteritis nodosa (Necrotizing Panarteritis) in childhood with meningeal involvement.
Am. J. Med.Sci., 1935, 190, 309.

432- KRAWCZYNSKI K., SLUSARCZYK J., BRZOSKO W.J. et al.
Viral antigen-antibody complexes and the pathogenesis of degenerative vascular lesions.
Adv. Biosci., 1974, 12, 435.

433- KULKA J.P.
Pathogenesis of rheumatoid arthritis.
J. Chron. Dis., 1959, 10, 388.

434- KUSS R., VARAY A., CHATELAIN C., CASTEL A., LE GUILLOU M.
Ponction biopsie rénale dans un cas de Périartérite Noueuse.
Nouv. Presse Méd., 1972, 1, 869.

435- KUSSMAUL A., MAIER R.
Uber eine bisher nicht beschrieben eigenthümliche Arterienerkrankung (periarteritis nodosa), die mit Morbus Brightii und rapid fortschreitender allgemeiner Muskellähmung einhergeht.
Deutsches Arch. Klin. Med., 1866, 1, 484.

436- LADEFOGED J., NIELSEN B., RAASCHOU F., SORENSEN A.W.S.,
Acute anuria due to Polyarteritis Nodosa.
Amer. J. Med., 1969, 46, 827.

437- LAGRUE G., SOBEL S.A.
Le complément sérique. Propriétés biochimiques et modes d'activation.
N. Presse Méd., 1973, 2, 2265.

438- LAGRUE G., ETIEVANT M.F., SYLVESTRE R., HIRBEC G.
Antigène Australie (ag-HB) et glomérulonéphrites.
N. Presse Méd., 1974, 3, 1870.

439- LAMB A.R.
Periarteritis nodosa. A clinical and pathological review of the disease with report of two cases.
Arch. Int. Med., 1914, 14, 491.

440- LAMBERT P.P., COERS C., NAETS J.P.
Un cas de Périartérite Noueuse traitée par l'A.C.T.H.
Acta. Clin. Belg., 1951, 6, 223.

441- LAMBERT P.
Contribution à l'étude de la Périartérite Noueuse.
Thèse Méd., Paris, 1956.

442- LEADER R.W., WAGNER B.M., HENSON J.B., GORHAM J.R.
Structural and histo-chemical observations of liver and kidney in Aleutian disease of mink.
Am. J. Path., 1963, 43, 33.

443- LEDERER M., ROSENBLATT P.
Death during Sulfathiazole therapy: pathologic and clinical observations on 4 cases with autopsies.
J.A.M.A., 1942, 119, 8.

444- LEE L.
Antigen-antibody reaction in the pathogenesis of bilateral renal cortical necrosis.
J. Exp. Med., I963, II7, 365.

445- LEINWAND I., DURYEE A.W., RICHTER M.N.
Scleroderma (based on study of over I50 cases.)
Ann. Int. Med., I954, 4I, I003.

446- LEMAIRE A.
Un second système antigène-anticorps dans l'hépatite virale.
N. Presse Méd., I974, 3, I7I5.

447- LEMAIRE V., RYCKEWAERT A.
Manifestations pulmonaires des connectivites.
Rev. Rhumat., I973, 40, 363.

448- LEONHARDT E.J.G., JAKOBSON H., TORSTEN C.
Angiographic and clinico-physiolog investigations of a case of Polyarteritis Nodosa.
Amer. J. Med., I972, 53, 242.

449- LESSANA-LEIBOWITCH M.
Les vascularites allergiques. Du trisymptôme de GOUGEROT à la Périartérite noueuse.
N. Presse Méd., I975, 4, I9I9.

450- LEVY R.L., HONG R.
The immune nature of subacute bacterial endocarditis nephritis.
Amer. J. Med., I973, 54, 645.

45I- LEWIS J.G.
WEGENER's granulomatosis.
Proc. Roy. Soc. Med., I97I, 64, 38.

452- LIAN C., NICOLAU J., POINCLOUX P.
Histopathologie du nodule d'OSLER.
Presse Méd., I929, 3I, 497.

453- LIANG G.C., SIMKIN P.A.
Presence of immunoglobulins in Temporal arteries. An immunofluorescent study.
Arth. Rheumat., I973, I6, 556.

454- LIANG G.C., SIMKIN P.A., MANNIK M.
Immunoglobulins in temporal arteries: an immunofluorescent study.
Ann. Int. Med., I974, 8I, I9.

455- LICHTENSTEIN L., FOX L.J.
Necrotizing arterial lesions resembling those of periarteritis nodosa and focal visceral necrosis following administration of Sulfathiazole.
Am. J. Path., I946, 22, 665.

456- LIEBOW A.A.
Pulmonary angiitis and granulomatosis.
Amer. Rev. Respir. Dis., I973, I08, I.

457- LINDHOLM H., NILSSON S.
Wegener's granulomatosis.
Acta. rheum. scand., I958, 4, I02.

458- LIVOLSI V.A.
Letter: "WEGENER's granulomatosis".
Lancet, I974, I, I00I.

459- LOBER P.H., LILLEHEI C.W.
Necrotizing panarteritis following repair of coarctation of aorta.
Surgery, I954, 35, 950.

460- LOFFLER W.
Endocarditis parietalis fibroplastica mit Bluteosinophilie.
Schweiz. Med. Wchnschr., I936, 66, 8I7.

46I- LOGUE R.B., MULLIN F.
Polyarteritis nodosa: report of II cases with review of recent literature.
Ann. Int Med., I946, 24, II.

462- LOOMIS D.
Hypertension and necrotizing arteritis in the rat following renal infarction.
Arch. Path., I946, 4I, 23I.

463- LOVISETTO P., MARFISI F., POCHETTINO G.
Syndrome de la crosse de l'aorte, maladie de TAKAYASU-ONISHI, syndrome aortitique. Considérations clinico-nosographiques.
N. Presse Méd., I973, 2, 33.

464- LOVSHIN L.L., KERNOHAN J.W.
Peripheral neuritis in P.A.N.
Arch. Int. Med., I948, 82, 32I.

465- LOWMAN E.W., SLOCUMB C.H.
The peripheral vascular lesions of lupus erythematosus.
Ann. Int. Med., I952, 36, I206.

466- LUBOMUDROW W.E.
Klinika i diagnostika uzielkowowo periarteriita.
Sow. Med., I96I, 9, 55.

467- LUPKE F.
Uber Periarteriitis nodosa bei Axishirschen.
Verh. deutsch. Gesellsch. inn. Med., I906, I0, I49.

468- LYELL A., CHURCH R.
The cutaneous manifestations of Polyarteritis nodosa.
Brit. J. Derm., I954, 66, 335.

469- LYONS G.W., LINDSAY W.J.
Renal transplantation in a patient with WEGENER's granulomatosis.
Am. J. Surg., I972, 24, I04.

470- MAAS D., HALLAVER W., NOLTENIUS H., SCHIRMEISTER J.
Panarteriitis nodosa mit akutem Nierenversagen.
Med. Klin., I969, 64, I308.

471- MACAIGNE M., NICAUD P.
Périartérite noueuse (maladie de KUSSMAUL) à forme chronique.
Bull. Soc. Méd. Hôp. Paris, 1930, 14, 665.

472- Mc. CLURE P., WESTCOTT J-L.
Periarteritis nodosa with perirenal hemorrhage: a case report with angiographic findings.
J. of Urol., 1969, 102, 126.

473- Mc CORMICK R.V.
Periarteritis occuring during Propyl-thiouracil therapy.
J.A.M.A., 1953, 144, 1453.

474- Mc COMBS R.P., PATTERSON J.F., Mc MAHON H.E.
Syndromes associated with allergic vasculitis.
New Engl. J. Med., 1956, 255, 251.

475- Mc COMBS R.P.
Periarteritis nodosa & related disorders of blood vessels.
Disease -A- Month. Aug., 1960,pp.1.

476- Mc COMBS R.P.
Systemic "allergic" vasculitis. Clinical and pathological relationships.
J.A.M.A., 1965, 194, 1059.

477- Mc DONALD J.B., EDWARDS R.W.
WEGENER's granulomatosis. A triad.
J.A.M.A., 1960, 173, 1205.

478- Mc GILL H.C., GEER J.C., STRONG J.P.,HOLMAN R.L.
Two forms of necrotizing arteritis in the rat following renal infarction.
Arch. Path., 1958, 65, 66.

479- Mc GRAE J.D. Jr.
Perirenal hematoma secondary to polyarteritis nodosa: report of a case and review of the literature.
A.M.A.Arch. Int. Med., 1959, 104, 421.

480- Mc GREGOR M.B., SANDLER G.
WEGENER's granulomatosis. A clinical and radiological survey.
Br.J.Radiol., 1964, 37, 430.

481- MCLLVANIE S.K.
WEGENER's granulomatosis: successful treatment with Chlorambucil.
J.A.M.A., 1966, 197, 90.

482- Mc KAY I.R., DWYER J.M., ROWLEY M.J.
Differing effects of Azathioprine and Cyclophosphamide on immune responses to Flagellin in man.
Arth. & Rheum., 1973, 16, 455.

483- Mc KEOWN F.
The pathology of pulmonary heart disease.
Brit. Heart. J., 1952, 14, 25.

484- Mc LEAN C.R., FIZGERALD J.D.L., YOUNGHUSBAND O.Z., HAMILTON J.D.
Diffuse glomerulonephritis induced in rabbits by small intravenous injections of horse serum.
Arch. Path., 1951, 51, 1.

485- Mc LETCHER N.G., Mc DONALD R.M., CUTTS J.H.
Polyarteritis nodosa: report of a case with proof of drug allergy.
Canad. Med. Ass. J., 1957, 76, 213.

486- Mc MANUS J.F.A., LUPTON C.M.
Ischemic obsolence of renal glomeruli.
Lab. Invest., 1960, 9, 413.

487- Mc SWEEN J.M., LANGLEY G.R.
Studies on the mechanism of eosinophilia in man.
Clin. Res., 1969, 17, 655.

488- MAGLIULO E., CONCIA E., AZZINI M., CATTANEO E., BONIZZONI D.
Le test des rosettes naturelles dans l'hépatite virale Hb.Ag+.
N. Presse Méd., 1974, 3, 1386.

489- MAJNO G., PALADE G.E.
Studies on inflammation. I. The effect of Histamine and Serotonin on vascular permeability: an electromicroscopic study.
J. Biophys. Biochem. Cytol., 1961, II, 571.

490- MAJNO G., PALADE G.E., SCHOEFL G.I.
Studies on inflammation. II. The site of action of Histamine and Serotonin along the vascular tree: a topographic study.
J. Biophys. Biochem. Cytol., 1961, II, 607.

491- MALKINSON F.D., WELLS G.C.
Adrenal steroids in periarteritis nodosa: a review of therapeutic results with case report.
Arch. Dermat., 1955, 71, 492.

492- MANDELBAUM I., RADIGAN L.R.
Spontaneous hemorrhagic rupture of the kidney associated with periarteritis nodosa.
Surgery; 1959, 45, 787.

493- MANDELBAUM J., AFTALION B., BRODY C.P., HOFFMAN I.
Polyarteritis with renal vein thrombosis.
New York. J. Med., 1965, 65, 1790.

494- MANGES M., BAEHR G.
Periarteritis nodosa.
Am. J. Med. Sci., 1921, 162, 162.

495- MARIE J., HENNEQUET A., WATCHI M., SZEPETOWSKI G.
Périartérite noueuse chez le nourrisson.
Sem. Hôp. (Ann. Péd.), 1961, 8, 26.

496- MARTINEZ J.S., KOHLER P.F.
Variant "GOODPASTURE's syndrome"? The need for immunologic criteria in rapidly progressive glomerulonephritis and hemorrhagic pneumonitis.
Ann. Int. Med., 1971, 75, 67.

497- MARTINEZ-VASQUEZ J.M., GUARDIA J., BACARDI R., CARRERA M., FERRAGUT A.
Les immuns-complexes dans les hépatites chroniques.
N. Presse Méd., 1972, 1, 2031.

498- MASSACHUSETTS GENERAL HOSPITAL CASE RECORD.
a) Polyarteritis nodosa?
New England J. Med., 1962, 267, 350.
b) Polyarteritis nodosa.
New England J. Med., 1962, 267, 663.

499- MASSON G.M.G., HAZARD J.B., CORCORAN A.C., PAGE I.H.
Experimental vascular disease due to Deoxycorticosterone and anterior pituitary factors; a comparison of pathologic changes.
Arch. Path., 1950, 49, 641.

500- MASUGI M., YA-SHU.
"Diffuse scleroderma and its vascular changes."
(Die diffuse Sklerodermie und ihre Gefässveranderung)
Virchow Arch. Path. Anat., 1938, 302, 39.

501- MATHEVON Y.
La granulomatose de WEGENER.
A propos de 4 observations.
Thèse de Méd., Lyon, 1976, n°454.

502- MAXEINER S.R., Mc DONALD J.R., KIRKLIN J.W.
Muscle biopsy in the diagnosis of periarteritis nodosa.
Surg. Clin. N. Amer., 1952, 32, 1225.

503- MEADOWS R.
Renal histopathology.
London, 1973, ed. OXFORD UNIVERSITY PRESS.

504- MEDICAL RESEARCH COUNCIL.
Treatment of Polyarteritis Nodosa with Cortisone: results after three years.
Brit. Med. J., 1960, I, 1399.

505- MEDREA B., PAPILIAN V.V., BICA-MARIN M.
Angéite granulomateuse "allergique"
Sem. Hôp. Paris, 1969, 45, 2177.

506- MEER J.R., SAMUELS M.S.
WEGENER's granulomatosis.
J. Louisiana Med. Soc., 1962, 114, 239.

507- MEGARD M., MOULIN C., CHAPUIS P., ROBILLARD J.
P.A.N. de longue évolution et comportant une réaction périostée. A propos d'une observation.
Presse Méd., 1968, 76, 2193.

508- MELEM H., PATTERSON R.
Periarteritis nodosa: a remission achieved with combined Prednisone and Azathioprine therapy.
Am. J. Dis. Child., 1971, 121, 424.

509- MELLORS R.C., ORTEGA L.G.
Analytical pathology. III New observations on the pathogenesis of glomerulonephritis, lipid nephrosis, periarteritis nodosa, and secondary amyloidosis in man.
Am. J. Path., 1956, 32, 455.

510- MELLORS R.C., AOKI T., HUEBNER R.J.
Further implication of murine leukaemialike virus in the disorders of N.Z.B. mice.
J. Exp. Med., 1969, 129, 1045.

511- MELTZER M., FRANKLIN E.C., ELIAS K.
Cryoglobulinemia, a clinical laboratory study. II Cryoglobulins with rheumatoid factor activity.
Amer. J. Med., 1966, 40, 837.

512- MERKLEN F.P., COTTENOT F., BUZACOUX J.
L'immunologie en dermatologie.
Rev. Prat., 1972, 22, 2281.

513- MERRILL M.D.
Roentgen therapy in WEGENER's granulomatosis.
Am. J. Roentgenol Radium Ther. Nucl. Med., 1961, 85, 96.

514- MESSNER R.P., LAXDAL T., QUIE P.G., WILLIAMS R.C.
Rheumatoid factors in subacute bacterial endocarditis. Bacterium duration of disease or genetic predisposition.
Ann. Int. Med., 1968, 68, 746.

515- METZ W.
Die geweblichen Reaktionserscheinungen an der Gefässwand bei hypererzischen Zuständen und deren Beziehungen zum Periarteriitis nodosa.
Beitr. z. Path. Anat., 1932, 88, 17.

516- MEYER K.F.
Notes on the pathological anatomy of pleuropneumonia contagiosa bovum.
Rept. Vet. Bacteriol. Lab. Transvaal, 1909, 135.

517- MEYER P.
Über Periarteritis nodosa oder multiple Aneurysm der mittleren und kleineren Arterien.
Arch. Path. Anat., 1878, 74, 277.

518- MEYLER L., STOEL L., HOGEWIND F., KODY A.N.F., LOONSTRA T.
Vascular reactions in drug allergy.
Acta. Med. Scand., 1960, 167, 95.

519- MEYERS D.S., GRIM C.E., KEITZER W.F.
Fibromuscular dysplasia of the renal artery with medial dissection. A case simulating polyarteritis nodosa.
Amer. J. Med., 1974, 56, 412.

520- MEYRIER A., DEVERGIE A., LEROUX- ROBERT C., SRAER J.D., RICHET G.
Néphropathies glomérulaires traitées par les anticoagulants.
J. Urol. Néphrol., 1972, 78, 738.

521- MICHEL J.P., CHARMES J.P., LEROUX-ROBERT C., ROUSSEAU J., CATANZANO G., ROBIN M., LIOZON F.
Evolution spontanément favorable d'un hématome péri-rénal au cours d'une P.A.N.
Nouv. Presse Méd., 1975, 4, 2999.

522- MILLER F., KUSCHNER M.
Alpha-antitrypsin deficiency, emphysema, necrotizing angiitis and glomerulonephritis.
Am. J. Med., I969, 46, 6I5.

523- MILLER G., HOYT J.C., POLLOCK B.E.
Bilateral renal vein thrombosis and the nephrotic syndrome associated with lesions of polyarteritis nodosa.
Amer. J. Med., I954, I7, 856.

524- MILLER H.G., NELSON M.G.
Polyarteritis nodosa developing during antisyphilitic treatment.
Lancet, I945, 2, 200.

525- MILLER J.K., ROBINSON J., PANITCH M.E., SOIKE K.
Collagen diseases, hepatitis-associated antigen and the EPSTEIN-BARR virus.
J.A.M.A., I972, 22I, I5I7.

526- MILLIEZ P., LAROCHE C., SAMARCQ P., LAGRUE G., KAPLAN J-C.
Le rein des collagénoses.
J. Urol., I959, 65, IOI.

527- MILLMAN I., LONDON W.T., SUTNICK A.I., BLUMBERG B.S.
Australia antigen-antibody complexes.
Nature (London), I970, 226, 83.

528- MOLONEY P.J., COVAL M.
Antigenicity of Insulin: diabetes induced by specific antibodies.
Biochem. J., I955, 59, I79.

529- MONCKEBERG J.G.
Über Periarteritis Nodosa.
Beitr. Path. Anat., I905, 38, IOI.

530- MONGAN E.S., CASS R.M., JACCX R.F., VAUGHAN J.H.
A study of the relation of seronegative and seropositive rheumatoid arthritis to each other and to necrotizing vasculitis.
Am. J. Med., I969, 47, 23.

53I- MOORE M.J., LEAVITT D.
Fatal hypersensitivity reaction to antituberculosis medication.
Southern. Med. J., I96I, 54, 202.

532- MORE R.H., Mc MILLAN G.C., DUFF G.L.
The pathology of Sulfonamide allergy in man.
Am. J. Path., I946, 22, 703.

533- MORE R.H., Mc LEAN C.R.
Lesions of hypersensitivity induced in rabbits by massive injections of horse serum.
Am. J. Path., I949, 25, 4I3.

534- MORE R.H.
Observations on the role of the adrenal gland in the pathogenesis of cardiac valvulitis, necrotizing arteritis and glomerulonephritis produced in rabbits by foreign proteins: effect of ACTH, Cortisone and cold on the lesions.
Am. J. Path., I95I, 27, 708.

535- MORE R.H., KOBERNICK S.D.
Arteritis, carditis, glomerulo-nephritis and bilateral renal cortical necrosis induced in rabbits.
Arch. Path., I95I, 5I, 36I.

536- MOREAU R.
L'Hématome péri-rénal.
Rev. Prat., I955, 5, 779.

537- MOSKOWITZ R.W., BAGGENSTOSS A.H., SLOCUMB C.H.
Histopathologic classification of Periarteritis Nodosa: a study of 56 cases confirmed at necropsy.
Proc. Mayo. Clinic., I963, 38, 345.

538- MOULIAS R., GOUST J.M.
Les collagénoses. Interprétations pathogéniques actuelles.
N. Presse Méd., I972, I, I399.

539- MOULIAS R., COULERU O.
Antigène Australie et immunité en clinique humaine. Faits et perspectives.
N. Presse Méd., I973, 2, I627.

540- MOWREY F.H., LUNDBERG E.A.
The clinical manifestations of essential Polyangitis (Periarteritis Nodosa) with special emphasis on the hepatic manifestations.
Ann. Int. Med., I954, 40, II45.

54I- MUHLER E.
SJÖGREN- Syndrom und Periarteritis Nodosa.
MÜnch. Med. Wschr., I96I, I03, 504.

542- MUIHEAD E.E., VANATTA J., GROLLMAN A.
Hypertensive cardiovascular disease: an experimental study of tissue changes in bilaterally nephrectomized dogs.
Arch. Path., I949, 48, 234.

543- MUIRHEAD E.E., GROLLMAN A.
Acute renal insufficiency in man manifesting the arterial necrosis observed in dogs following bilateral nephrectomy.
Amer. J. Med., I95I, I0, 780.

544- MURPHY W.M., DEODHAR S.D., Mc CORMACK L.J., OSBORNE D.G.
Immunopathologic studies in glomerular diseases with membranous lesions.
Amer. J. Clin. Path., I973, 60, 364.

545- MYERS B.D., GRIFFEL B., NAVEH D., JANKIELOWIYZ T., KLAJMAN A.
Membrano-proliferative glomerulonephritis associated with persistant viral hepatitis.
Amer. J. Clin. Path., I973, 60, 222.

546- NACHMAN R.L.
Myocardial infarction following steroid therapy in Periarteritis Nodosa.
Amer. J. Card., I96I, 7, 288.

547- NAKAO K., IKEDA M., KIMATA S-I, NIITANI H., MIYAHARA M., ISHIMI Z.I., KUNITAKE H., TAKEDA Y., OZAWA T., MATSUSHITA S., KURAMOCHI M.
TAKAYASU's arteritis. Clinical report of 84 cases and immunological studies of 7 cases.
Circ., I967, 35, II4I.

548- NICAUD P.
La Périartérite Noueuse, maladie de KUSSMAUL.
Paris, I946, éd. MASSON.

549- NICKERSON D.S., WILLIAMS R.C., BOXMEYER M. and al..
Increased opsonic capacity of serum in chronic heroïn addiction.
Ann. Int. Med., I970, 72, 67I.

550- NIGHTINGALE E.J.
The gastroenterological aspects of Periarteritis nodosa.
Am. J. Gastroenterol., I959, 3I, I52.

55I- NODA M., HISAUCHI T.
An autopsy case of WEGENER's granuloma.
Acta. Path. Jap., I96I, II, 57.

552- NOEL R.
Contribution à l'étude de la Périartérite noueuse (maladie de KUSSMAUL).
- Revue critique de la littérature.
Acta Clin. Belgica, I95I, 6, I65.
- Documents cliniques et histopathogéniques.
Acta. Clin. Belgica, I95I, 6, 203.

553- NORTON W.L., SUKI W., STRUNK S.
Combined corticosteroid and Azathioprine therapy in two patients with WEGENER's granulomatosis.
Arch. Intern. Med., I968, I2I, 554.

554- NOTKINS A.L.
Infectious virus-antibody complexes: interaction with anti-immunoglobulins, complement and rheumatoid factor.
J. Exp. Med., I97I, I34, 4Is.

555- NOVACK S.N., PEARSON C.M.
Cyclophosphamide therapy in WEGENER's granulomatosis.
N. Engl. J. Med., I97I, 284, 938.

556- NOWOSLAWKI A., KRAWCZYNSKI K., BRZOSKO W.J., MADALINSKI K.
Tissue localization of Australia antigen immune complexes in acute and chronic hepatitis and liver cirrhosis.
Amer. J. Path., I972, 68, 3I.

557- NOWOSLAWSKI A., KRAWCZYNSKI K., NAZAREWICZ T., SLUSARCZYK J.
Immunopathological aspects of hepatitis type B.
Am. J. Med. Sci., I975, 270, 229.

558- NUZUM J.W. Jr., NUZUM J.W. Sr.
Polyarteritis nodosa: a statistical review of one hundred seventy-five cases from the literature and report of a "typical" case.
A.M.A. Arch. Int. Med., I954, 94, 942.

559- NYDEGGER U., ORUSCO M., MIESCHER P.A., LAUGIER P.
Etude immunologique des vascularites allergiques.
Méd. & Hyg., I973, 3I, 943.

560- ODEBERG B.
Eosinophilic leukemia and disseminated eosinophilic collagen disease. A disease entity?
Acta. Med. Scand., I965, I77, I29.

56I- O'DUFFY J.D., SCHERBEL A.L., REIDBORD H.E., Mc CORMACK L.J.
Necrotizing angiitis: I. A clinical review of 27 autopsied cases.
Clev. Clin. Quart., I965, 32, 87.

562- OHTA G., COHEN S., SINGER E.J., STRAUSS L.
Demonstration of gamma globulin in vascular lesions of experimental necrotizing arteritis in the rat.
Proc. Soc. Exp. Biol. Med., I959, I02, I87.

563- OLD J.W., ROSSEL W.O.
Congenital heart disease with necrotizing arteritis (periarteritis nodosa) limited to pulmonary arteries: report of case with necropsy.
Am. J. Path., I947, 23, 903.

564- OLD J.W., RUSSELL W.O.
Necrotizing pulmonary arteritis occuring with congenital heart disease (Eisenmenger complex): a report of a case with necropsy.
Am. J. Path., I950, 26, 789.

565- OLDSTONE M.B.A., DIXON F.J.
Pathogenesis of chronic disease associated with persistant lymphocytic choriomeningitis viral infection. I. Relationship of antibody production to disease in neonatally infected mice.
J. Exp. Med., I969, I29, 483.

566- OLDSTONE M.B.A., DIXON F.J.
Persistant lymphocytic choriomeningitis viral infection: III. Virus-anti viral antibody complexes and associated chronic disease following transplacental infection.
J. Immunol., I970, I05, 829.

567- OLDSTONE M.B.A., DIXON F.J.
Immune complex disease in chronic viral infections.
J. Exp. Med., I97I, I34, 32s.

568- OLMOS L., HUNZIKER N., LAUGIER P.
Etude structurale des vascularites allergiques.
Med. & Hyg., I973, 3I, 942.

569- ONION D.K., CRUMPACKER C.S., GILLILAND B.C.
Arthritis of hepatitis associated with Australia antigen.
Ann. Int. Med., I97I, 75, 29.

570- ONODERA S.
Quantitative determination of serum immunoglobulin D in gammapathy.
Acta. Haemat. Jap., I968, 3I, 254.

57I- OPHULS W.
Periarteritis acuta nodosa.
Arch. Int. Med., I923, 32, 870.

572- OPITZ J.L., ROTH G.M., BALDES E.J., SLOCUMB C.H.
Effect of adrenocortical hormones on artaneous blood vessels of rheumatoïd patients.
Arth. & Rheumat., I960, 3, 457. (Abst.).

573- ORBISON J.L.
Studies on hypersensitivity arteritis in rabbits.
I. Effects of acute arteritis on blood pressure.
II. Observations on animals subjected to numerous large injections of horse serum.
Arch. Path., I952, 53, 352.

574- OSTRUM B.J., SODER P.D.
Periarteritis nodosa complicated by spontaneous perinephric hematoma: roentgenographic findings in 3 cases and a review of the literature.
Am. J. Roentgenol., I960, 84, 849.

575- OTANI S.
Zur Frage nach dem Wesen der sogenannten Periarteritis nodosa.
Franfurt. Ztschr.f. Path., I924, 30, 208.

576- OWANO L.R., SUEPER R.H.
Polyarteritis nodosa, a syndrome.
Am. J. Clin. Path., I963, 40, 527.

577- PADGETT G.A., REIQUAM C.W., HENSON J.B., GORHAM J.R.
Comparative studies of susceptibility to infection in the CHEDIAK-HIGASHI syndrome.
J. Path. Bact., I968, 95, 509.

578- PADOVANI J., KASBARIAN M., POLLINI J., FAVRE F., LEYNAUD D.
Intérêt de l'artériographie rénale dans la Périartérite noueuse.
Ann. Radiol., I974, I7, I35.

579- PAGEL W.
Polyarteritis nodosa and the rheumatic diseases.
J. Clin. Path., I95I, 4, I37.

580- PANUSH R.S., FRANCO A.E., SCHUR P.H.
Rheumatoïd arthritis associated with eosinophilia.
Ann. Int. Med., I97I, 75, I99.

58I- PARISH W.E.
Cutaneous vasculitis: antigen-antibody complexes and prolonged fibrinolysis.
Proc. Roy. Soc. Med., I972, 65, 276.

582-PARKER F., WEISS S.
The nature and significance of the structural changes in the lungs in mitral stenosis.
Am. J. Path., I936, I2, 573.

583- PARKER H.L., KERNOHAN J.W.
The central nervous system in Periarteritis nodosa.
Proc. Staff. Meet. Mayo. Clin., I949, 24, 43.

584- PARKIN W., RUSTED I.E., BURCHELL H.B., EDWARDS J.E.
Hemorrhagic and interstitial pneumonitis with nephritis.
Am. J. Med., I955, I8, 220.

585- PARONETTO F., STRAUSS L.
Immunocytochemical observations in Periarteritis nodosa.
Ann. Int. Med., I962, 56, 289.

586- PARONETTO F., DEPPISCH L., TUCHMAN L.R.
Lupus erythematosus with fatal hemorragy into the liver and lesions resembling those of Periarteritis nodosa and malignant hypertension.
Immunochemical observations.
Amer. J. Med., I964, 36, 948.

587- PASSELECQ
L'éosinophilie au cours de la P.A.N.
Thèse, Paris, I953.

588- PATALANO V.J., SOMMERS S.C.
Biopsy diagnosis of periarteritis nodosa.
Arch. Path. (Chicago), I96I, 72, I.

589- PATEL A.K., ZIEGLER J.L., d'ARBELA P.G., SOMERS K.
Familial cases of endomyocardial fibrosis in Uganda.
Brit. Med. J., I97I, I, 33I.

590- PAULL R.
Periarteritis nodosa with report of four proven cases.
Calif. Med., I947, 67, 309.

59I- PAULLEY J.W., HUGHES J.P.
Giant-cell arteritis, or arteritis of the aged.
Brit. Med. J. , I960, 2, I562.

592- PEALE A.R., GILDERSLEEVE N., LUCCHESI P.F.
Periarteritis nodosa complicating scarlet fever.
Am. J. Dis. Child., I946, 72, 3I0.

593- PER-LEE J.H., PARSONS R.C.
Vasculitis presenting as otitis media.
South. Med. J., I969, 62, I6I.

594- PEERMOHAMED A.R., SHAFAR J.
Sustained Azathioprine induced remission in WEGENER's granulomatosis.
Brit. Med. J., I96I, 4, 600.

595- PEREZ G.O., ROTHFIELD N., WILLIAMS R.C.
Immune complex nephritis in bacterial endocarditis.
Arch. Int. Med., I976, I36, 334.

596- PEREZ-ALVAREZ J.J., OUDKER K.S.
Necrotizing arteriolitis of the abdominal organs following correction of coarctation of the aorta. A case report.
Surgery, I955, 37, 833.

597- PERREAU P., BERTRAND G., GARDAIS J., PITHON G.
Périartérite noueuse et lymphome malin.
Arch. Méd. de l'Ouest, I97I, 3, 469.

598- PERRY H.O.
A dermatologist looks at periarteritis nodosa.
Am. Pract. & Digest. Treat., I962, I3, 35.

599- PERRY J.C.
Experimental induction of Periarteritis nodosa in white rats.
Proc. Soc. Exp. Biol. Med., I955, 89, 200.

600- PERSON D.A., SHARP J.T., RAWLS W.E.
A search for viruses and mycoplasmas in connective tissue diseases.
Arth. & Rheum., I973, I6, 677.

60I- PERSON D.A., LEATHERWOOD C.M., SHARP J.T.
Antivascular antibody.
Ann. Rheum. Dis., I974, 33, 37I.

602- PETERS D.K., LACHMANN P.J.
Immunity deficiency in pathogenesis of glomerulonephritis.
Lancet, I974, I, 58.

603- PETERSON C., WILLERSON J.T., DOPPMAN J.L., DECKER J.L.
Polyarteritis nodosa with bilateral renal artery aneurysms and perirenal hematomas, angiographic and nephrotomographic features.
Br. J. Rad., I970, 43, 62.

604- PETTERSEN E., CARLSEN B.H.
Hearing impairment as the initial sign of polyarteritis nodosa.
Acta. Oto. Laryngol. (Stockh.), I966, 6I, I89.

605- PICKERING G.W.
Pathogenesis of malignant hypertension.
Circulation, I952, 6, 599.

606- PICKERING G.W.
High blood pressure.
New York, I966, GRUNE & STRATON 2nd. ed.

607- PIOMELLI S., STEFANINI M., MELE R.H.
Antigenicity of human vascular endothelium: lack of relationship to the pathogenesis of vasculitis.
J. Lab. Clin. Med., I959, 54, 24I.

608- PLAUT A.
Asymptomatic focal arteritis of the appendix. Eighty-eight cases.
Am. J. Path., I95I, 27, 247.

609- POPPER H.
Clinical pathologic correlation in viral hepatitis. The effect of the virus on the liver.
Am. J. Path., I975, 8I, 609.

6I0- PORTER D., LARSEN A.
Aleutian disease of mink: infectious virus-antibody complexes in the serum.
Proc. Soc. Exp. Biol.Med., I967, I26, 680.

6II- PORTER D., LARSEN A., PORTER H.
The pathogenesis of Aleutian disease of mink. I. In vivo viral replication and the host antibody to viral antigen.
J. Exp. Med., I969, I30, 575.

612- PORTWICH F.
Nephrotisches syndrom bei periarteritis nodosa.
Med. Klin., 1965, 60, 1817.

613- POSKITT T.R.
Immunologic and electron microscopic studies in GOODPASTURE's syndrome.
Amer. J. Med., 1970, 49, 250.

614- PRINCE A.M., TREPO C.
Role of immune complexes involving SH- Antigen in pathogenesis of chronic active hepatitis and polyarteritis nodosa.
Lancet, 1971, I, 1309.

615- RABY C.
Coagulations intravasculaires, disséminées et localisées.
Paris, 1974, MASSON, 2è éd.

616- RACKEMANN F.M., GREENE J.E.
Periarteritis nodosa and asthma.
Tr. A. Am. Physicians., 1939, 54, 112.

617- RAEDER O.J., ROOT H.F.
Périartérite noueuse avec lésions neurologiques dans le diabète sucré.
Rev. Neurol., 1955, 92, 541.

618- RAGAN C.
The relationship of rheumatoïd arthritis to periarteritis nodosa and systemic lupus erythematosis.
J. Chron. Dis., 1957, 5, 688.

619- RAITT J.W.
WEGENER's granulomatosis: treatment with cytotoxic agents and adrenocorticoids.
Ann. Int.Med., 1971, 74, 344.

620- RALSTON D.E., KVALE W.F.
The renal lesions of Periarteritis Nodosa.
Proc. Staff. Meet. Mayo. Clinic., 1949, 24, 18.

621- RANTZ L.A., DI CAPRIO L.M., RANDALL E.
Antistreptolysin O and anti-hyeluronidase titers in health and in various diseases.
Am. J. Med. Sci., 1952, 224, 194.

622- RAO PRASAD D., SHELP W.D.
Periarteritis nodosa with oliguric renal failure.
J.A.M.A., 1976, 236, 449.

623- RASMUSSEN H.
Iodide hypersensitivity in the etiology of Periarteritis nodosa.
J. Allergy, 1955, 26, 394.

624- REID H.C., DALLACHY R.
Infarction of the ileum following resection of coarctation of the aorta.
Br. J. Surg., 1958, 45, 625.

625- REIDBORD H.E., Mc CORMACK I.J., O'DUFFY J.D.
Necrotizing angiitis. II. Findings at autopsy in 27 cases.
Cleveland Clin. Quart., I965, 32, I9I.

626- REIDBORD H.E., SCHERBEL A.L., O'DUFFEY J.D., Mc CORMACK L.J.
Necrotizing angiitis. III. Correlation of clinical findings with biopsy evidence in 3I patients.
Cleveland Clin. Quart., I966, 33, I3.

627- RELMAN A.S.
Case report.
New Engl. J. Med., I97I, 285, II87.

628- RENOUX M., de MONTIS G.
Place des Ig E et des anticorps précipitants dans l'hypersensibilité humorale.
Rev. Prat., I97I, 2I, 3337.

629- REZA M.J., DORNFIELD L., GOLDBERG L.S., BLUESTONE R., PEARSON C.M.
WEGENER's granulomatosis. Long term follow up of patients treated with Cyclophosphamide.
Arth. & Rheum., I975, I8, 50I.

630- RICH A.R.
Additional evidence of the role of hypersensitivity in the etiology of Periarteritis nodosa: another case associated with sulphonamide reaction.
Bull. J. Hopkins. Hosp., I942, 7I, 375.

63I- RICH A.R.
The role of hypersensitivity in Periarteritis nodosa as indicated by seven cases developing during serum sickness and Sulphonamide therapy.
Bull. J. Hopkins. Hosp., I942, 7I, I23.

632- RICH A.R., GREGORY J.E.
The experimental demonstration that periarteritis nodosa is a manifestation of hypersensitivity.
Bull. J. Hopkins. Hosp., I943, 72, 65.

633- RICH A.R.
Hypersensitivity to Iodine as a cause of periarteritis nodosa.
Bull. J. Hopkins. Hosp., I945, 77, 43.

634- RICH A.R.
Role of hypersensitivity in pathogenesis of rheumatic fever and periarteritis nodosa.
Proc. Inst. Med., Chicago, I945, I5, 270.

635- RICH A.R.
Hypersensitivity in disease with special reference to periarteritis nodosa, rheumatic fever, disseminated lupus erythematosis and rheumatoid arthritis.
Harvey Lect., I946-47, 42, I06.
The Science Press, Lancaster, I947, Printing Co.

636- RICH A.R., BERTHRONG M., BENNETT I.L.
The effect of Cortisone upon the experimental cardiovascular and renal lesions produced by anaphylactic hypersensitivity.
Bull. J. Hopkins. Hosp., I950, 87, 549.

637- RICH A.R.
Stusies in hypersensitivity.
Candd. M.A.J., I958, 78, I63.

638- RICHARDS B.T., RAZAVI M., LEFTWICH W.B.
WEGENER's granulomatosis with severe hemoptysis.
Amer. Rev. Resp. Dis., I962, 85, 890.

639- RICHET G., HABIB R.
Les formes rénales de la Périartérite Noueuse.
Rev. Prat., I958, 8, 3242.

640- RIMBAUD P.
Les manifestations cutanées de la Périartérite Noueuse.
Rev. Prat., I958, 8, 3239.

641- ROBACK S., HERDMAN R.D., HOYER J., GOOD R.A.
WEGENER's granulomatosis in a child.
Am. J. Dis. Child., I969, II8, 608.

642- ROBERTS F.B., FETTERMAN G.H.
Polyarteritis nodosa in infancy.
J. Pédiat., I963, 63, 5I9.

643- ROBERTS W.C., LIEGLER D.G., CARBONE P.P.
Endomyocardial disease and eosinophilia. A clinical and pathologic spectrum.
Amer. J. Med., I969, 46, 28.

644- ROBINS J.M., BOOKSTEIN J.J.
Regressing aneurysms in periarteritis nodosa: report of 3 cases.
Radiology, I972, I04, 39.

645- ROBINSON W.D.
Management of systemic lupus erythematosus.
Arthrit. & Rheumat., I962, 5, 52I.

646- ROESSLE R.
Zum Formenkreis der rheumatischen Gewebsveränderungen mit besonderer Berücksichtigung der rheumatischen Gefässentzündungen.
Virchows Arch. Path. Anat., I933, 288, 780.

647- ROGERS J.V. Jr., ROBERTO A.E.
Circumscribed pulmonary lesions in periarteritis nodosa and WEGENER's granulomatosis.
Am. J. Roentgenol., I956, 76, 88.

648- ROKITANSKY K.
Über einige der wichtigsten Krankheiten der Arterien.
Drnk. d. Kais. Akad. d. Wiss. bes. abg., I852, 4, 49.

649- ROSE B.
Immunological diseases.
London, I965, 470, CHURCHILL J.A. editor.

650- ROSE G.A.
Infections and their treatment in the aetiology of polyarteritis nodosa.
Proc. Roy. Soc. Med., I956, 49, 289.

65I- ROSE G.A., SPENCER H.
Polyarteritis nodosa.
Quart. J. Med., I957, 26, 43.

652- ROSE G.A.
The natural history of Polyarteritis nodosa.
Brit. Med. J., I957, 2, II48.

653- ROSE G.
Polyarteritis and Australia antigen.
Lancet, I970, 2, I308.

654- ROSE M.H., LITTMANN D., HOUGHTON J.
Polyarteritis nodosa: a clinical and pathological study and report of 6 cases.
Ann. Int. Med., I950, 32, III4.

655- ROSENAK B.D., MASHMEYER R.H.
Periarteritis nodosa possibly due to Sulphadiazine sensitivity.
Lancet, I945, I, 305.

656- ROTHSTEIN J.L., WELT S.
P.A.N. in infancy and childhood.
Am. J. Dis. Child., I933, 45, I277.

657- ROTSTEIN J., GOOD R.A.
Periarteritis nodosa, limited to skin and muscle: report of a case with discussion of the practical and theoretical implications.
Arth. & Rheumat., I958, I, 462.

658- ROUPE G.
Anagenital herpes zoster in two cases of WEGENER's granulomatosis.
Brit. J. Derm., I974, 90, 7I8.

659- ROUZAUD M., LEROUX M.E., LAMISSE F., GUICHARD P., LEROY J., FRANCOIS H., KIFFER A.
Erythromyélose aigüe aleucémique et lésions diffuses de Périartérite noueuse.
Sem. Hôp., Paris, I969, 45, 283I.

660- ROYER P., HABIB R., MATHIEU H.
Les néphropathies de la Périartérite noueuse.
In: " Problèmes actuels de Néphrologie infantile.", Paris, I963, 93, éd. FLAMMARION.

66I- RUBIN D., PETERSON P., MELTZER J.L.
Renal lesions in WEGENER's granulomatosis.
Ann. Int. Med., I975, 82, 849.

662- RUITER M.
The so-called cutaneous type of periarteritis nodosa.
Brit. J. Dermat., I958, 70, I02.

663- RUITER M., HADDERS H.N.
Predominantly cutaneous forms of necrotizing angiitis.
J. Path. Bact., I959, 77, 7I.

664- RUITER M.
Arteriolitis (Vasculitis) "Allergica" Cutis (Superficialis): A new dermatological concept.
Dermatologica., I964, I29, 2I7.

665- RUSSELL R.W.
Giant-cell arteritis: a review of 35 cases.
Quart. J. Med., I959, 28, 47I.

666- RUSSELL R.W.
Muscular involvement in giant-cell arteritis.
Ann. Rheumat. Dis., I962, 2I, I7I.

667- RYU J.
On the pathogenesis of systemic vasculitis due to immune complex administration.
J. Japan Rheumat. Ass., I973, I3, 205.

668- SAILER S., PAILER J., BECKER H.
Uber die Periarteritis nodosa und ihre Verlaufsformen.
Wien. Z. inn. Med., I966, 47, 244.

669- SAIRANEN E., WASASTJERNA C.
Periarteritis nodosa. A ten-year follow-up study of ten cases.
Acta. Med. Scand., I972, I9I, 50I.

670- SAISON R., KARSTADT L., PRIDHAM T.J.
Viral plasmocytosis (Aleutian disease) in mink: VI. The development of positive COOMB's tests in experimental infections.
Canad. J. Comp. Med. Vet. Sci., I966, 30, I5I.

67I- SANDLER B.P., MATTHEWS J.H., BORNSTEIN S.
Pulmonary cavitation due to polyarteritis .
J.A.M.A., I950, I44, 754.

672- SANTOS BUCH C.A., MURPHY G.E., BECKER C.G., MICALL B.G., CAMPBELL W.G. Jr.
Evidence of causative role of adrenocortical activity in the genesis of disseminated erterial lesions induced in rabbits by renal alterations.
Lab. Invest., I966, I5, I327.

673- SAPORTA L., GUIRAUDON C., BONTOUX D., DELBARRE F.
Les lésions vasculaires des collagénoses.
Angéiologie, I968, 20, I.

674- SAPORTA L., CEVAC A., de SAINT-MAUR P., GODEAU P., DELBARRE F.
Périartérite noueuse et endocardites infectieuses.
Rev. Rhumat., I974, 4I, I99.

675- SAPORTA L., AMOR B., DEBIEVRE J., DELBARRE F.
Cryoglobulines et rhumatismes inflammatoires.
Rev. Rhumat., I974, 4I, 6I5.

676- SAREMBOCK L., KARAFIN L., CONGER K.
Periarteritis nodosa (polyarteritis) of the bladder simulating bladder tumor: a report of a case.
J. Urol., I96I, 85, 940.

677- SARRE H.
Nierenkrankheiten.
Stuttgart, I967, THIEME G. Edt., 369.

678- SCHMID F.R., COOPER N.S., ZIFF M., Mc EWEN C.
Arteritis in rheumatoïd arthritis.
Amer. J. Med., I96I, 30, 56.

679- SCHNEIDER M.S., GOLDMAN P.S.
O Cemeïnom ouzelkovom periarteriite.
Sovet. Med., I96I, 25, I4I.

680- SCHWARTZ R.S., BELDOTTI L.
Malignant lymphomas following allageneic disease: transition from an immunological to a nepplastic disorder.
Science, I965, I49, 15II.

68I- SCOTT J.T., HOURIHANE D.O., DOYLE F.H., STEINER R.E., LAWS J.W., DIXON A.St.J. BYWATERS E.G.L.
Digital arteritis in rheumatoïd disease.
Ann. Rheumat. Dis., I96I, 20, 224.

682- SEALY W.C.
Indications for surgical treatment of coarctation of the aorta.
Surg. Gyn. & Obst., I953, 97, 30I.

683- SELIGMAN M.
L'importance des complexes immuns en pathologie.
N. Presse Méd., I97I, I, II.

684- SELYE H., PENTZ E.I.
Pathogenetical correlations between periarteritis nodosa, renal hypertension and rheumatic lesions.
Canad. M.A.J., I943, 49, 264.

685- SELYE H., HALL C.R., ROWLEY E.M.
Malignant hypertension produced by treatment with Deoxycorticosterone acetate and Sodium Chloride.
Canad. M.A.J., I943, 49, 88.

686- SELYE H.
Role of somatotrophic hormone in the production of malignant nephrosclerosis, periarteritis nodosa and hypertensive disease.
Brit. Med. J., I95I, I, 263.

687- SELYE H., BOIS P.
The hormonal production of nephrosclerosis and periarteritis nodosa in the primate.
Brit. Med. J., I957, I, I83.

688- SELZER G., HORWITZ M.
Polyarteritis nodosa: a pathological and clinical features with report of 7 cases.
South. Afr. Med. J., I949, 23, I8.

689- SEMENOFF N.
Sur un cas de périartérite noueuse "paranéoplasique".
Paris, Thèse Méd., I966, No 2II.

690- SEMMLER H., LEMKE E.
Zur Ätiologie, Klinik und Diagnose der Periarteritis nodosa.
Z. inn. Med., I968, 23, 378.

69I- SERGENT J.S., LOCKSHIN M.D., GOCKE D.J., CHRISTIAN C.L.
Polyarteritis nodosa with and without persistent hepatitis-associated antigen long-term course in nine patients.
Arth. & Rheumat., I973, I6, 568.

692- SERGENT J.S., CHRISTIAN C.L.
Necrotizing vasculitis after acute serous otitis media.
Ann. Int. Med., I974, 8I, I95.

693- SERGENT J.S., LOCKSHIN M.D., CHRISTIAN C.L., et al...
Vasculitis with hepatitis B antigenemia long-term observations in nine patients.
Medicine (Baltimore), I976, 55, I.

694- SERRE H., SANY J., CLOT J., MORLOCK G., ROBINET-LEVY M., LEMAIRE J.M.
Polyarthrite rhumatoïde et antigène Australia.
N. Presse Méd., I973, 2, I672.

695- SHARNOFF J.G., SCNEIDER L.
WEGENER's granulomatosis.
Amer. Rev. Resp. Dis., I962, 86, 553.

696- SHEEHAN H.L., DAVIS J.C.
Renal ischemia with good reflow.
J. Pathol. Bacteriol., I959, 78, 35I.

697- SHIGEMATSU H., OHTSU H., MATSUBA M.
Segmental disorganising glomerulonephritis in WEGENER's granulomatosis.
Virch. Arch. A. Path. Anat. Histo., I974, 363, 359.

698- SHILLITOE E.J., LEHNER T., LESSOF M.H., HARRISON D.F.N.
Immunological features of WEGENER's granulomatosis.
Lancet, I974, I, 28I.

699- SHILLITOE E.J., LEHNER T., LESSOF M., HARRISON D.F.N.
WEGENER's granulomatosis.
Lancet, I974, I, 805.

700- SHULMAN L.E., Mc GEHE E., HARVEY A.
Polyarteritis.
in: " Arthritis and allied conditions.", Ed. LEA and FEBIGER, Philadelphia, I960, 759.

70I- SHULMAN N.R., BARKER L.F.
Virus-like antigen, antibody and antigen-antibody complexes in hepatitis measured by complement fixation.
Science, I969, I65, 304.

702- SIEGLER A.M., SPAIN D.M.
Polyarteritis nodosa and pregnancy.
Clin. Olstet Gynec., I965, 8, 322.

703- SIGUIER F.
Périartérite noueuse. Maladies vedettes.
Paris, 1957, Edit. MASSON, I vol.

704- SIGUIER F., BETOURNE Cl., KAHN M.F.
Tableau général et place nosologique de la Périartérite noueuse.
Rev. Prat., 1958, 8, 3197.

705- SIGUIER F., GODEAU P., DORRA M., MATTE C.
Manifestations vasculaires périphériques des collagénoses.
Coeur et Méd. Int., 1966, 5, 489.

706- SIMON L., ROBINET M., LEMAIRE J-M; BLOTMAN F., CLAUSTRE J., MORLOCK G.
Antigène Australia et population rhumatologique.
Rev. Rhumat., 1974, 41, 265.

707- SINCLAIR W., NITSCH E.
Polyarteritis nodosa of coronary arteries; report of cases in infant with rupture of aneurysm and intrapericardial hemorrhage.
Am. Heart J., 1949, 38, 898.

708- SINGER H.A.
Periarteritis nodosa with special reference to the acute abdominal manifestations: report of 2 cases.
Arch. Int. Med., 1927, 39, 865.

709- SINGLETON A.O. Jr., Mc GINNIS M.S., EASON H.R.
Arteritis following correction of coarctation of the Aorta.
Surgery, 1949, 45, 665.

710- SISSONS J.G.P.
Cutaneous vasculitis and hypocomplementemia.
Proc. Roy. Soc. Med., 1974, 67, 654.

711- SKOOG W.A., ADAMS W.A.
Metabolic balance study of a patient with multiple myeloma treated with Dexamethasone.
Amer. J. Med., 1963, 34, 417.

712- SLOCUMB C.H., POLLEY H.F., WARD L.E., HENCH P.S.
Diagnosis treatment and prevention of chronic hypercortisonism in patients with rheumatoid arthritis.
Ann. Int. Med. , 1957, 46, 86.

713- SMITH C.C., ZEEK P.M., Mc GUIRE J.
Periarteritis nodosa in experimental hypertensive rats and dogs.
Am. J. Path., 1944, 20, 721.

714- SMITH C.C., ZEEK P.M.
Studies in periarteritis nodosa. II. The role of various factors in the etiology of periarteritis nodosa in experimental animals.
Am. J. Path., 1947, 23, 147.

715- SMITH J.F.
Disseminated focal necrosis with eosinophilia and arteritis in a case of asthma.
J. Path. & Bact., 1948, 60, 489.

716- SMITH W.R., WELLS I.D., GLAUSER F.L., NOVEY H.S.
High incidence of precipitins in sera of Heroïn addicts.
J.A.M.A., 1975, 232, 1337.

717- SMITHERS S.R.
Recent advances in the immunology of schistosomiasis.
Br. Med. Bull., 1972, 28, 49.

718- SMYTH C.J., GUM O.B.
Vasculitis, mast cells and the collagen diseases.
Arth. & Rheumat., 1961, 4, 1.

719- SODOMANN C.P.
Panarteritis nodosa und Australia antigen.
Der Internist, 1971, 12, 300.

720- SOILA P.
Some features of angiographic findings in rheumatoïd arthritis and Sclerodermia.
Acta. Rheum. Scand., 1964, 10, 189.

721- SOKOLOFF L., WILENS S.L., BUNIM J.J.
Arteritis of striated muscle in rheumatoïd arthritis.
Am. J. Path., 1951, 27, 157.

722- SOKOLOFF L., Mc CLUSKEY R.T., BUNIM J.J.
Vascularity of the early subcutaneous nodule of rheumatoïd arthritis.
Arch. Path., (Chicago), 1953, 55, 475.

723- SOKOLOFF L., BUNIM J.J.
Vascular lesions in rheumatoïd arthritis.
J. Chron. Dis., 1957, 5, 668.

724- SOKOLOV R.A., RACHMANINOFF N., KAINE H.D.
Allergic granulomatosis.
Amer. J. Med., 1962, 32, 131.

725- SOLOMON S., KASICH M., KIVEN A.N.
Periarteritis nodosa with report of 3 cases diagnosed during life.
Ann. Int. Med., 1944, 21, 638.

726- SONSINO E., NABARRA B., KAZATCHKINE M., HINGLAIS N., KREIS H.
Les glomérulonéphrites prolifératives extra-capillaires dites "glomérulonéphrites malignes".
Actualités néphrologiques, 1972, 119.

727- SPAIN D.M.
Necrotizing and healing pulmonary arteritis with advanced mitral stenosis.
A.M.A. Arch. Path., 1956, 62, 489.

728- SPEAR G.S., WALKER W.G.
Lethal midline granuloma (granuloma grangraenesceus) at autopsy: report of a case and review of the literature.
Bull. J. Hopk. Hosp., 1956, 99, 913.

729- SPENCER H.
Primary pulmonary hypertension and related vascular changes in the lungs.
J. Path. & Bact., I950, 62, 75.

730- SPENCER H.
Pulmonary lesions in polyarteritis nodosa.
Brit. J. Tuberc., I957, 5I, I23.

73I- SPIEGEL R.
Clinical aspects of periarteritis nodosa.
Arch. Int. Med., I936, 58, 993.

732- SRAER J.D.
L'hémodialyse dans les maladies de "système" avec insuffisance rénale.
Entretiens de l'hôpital TENON, I972, I vol.

733- SRAER J.D., MOREL MAROGER L., BEAUFILS P., ARDAILLOU N., HELENON C., RICHET G.
Les insuffisances rénales d'origine vasculaire.
Etude de 25 cas.
J. Urol. Néphrol, I972, 78, 3I7.

734- STACK B.H.R., RANKIN J.T., BENTLEY R.J.
Hepatic artery aneurysm after staphylococcal endocarditis.
Brit. Med. J., I968, 3, 659.

735- STAROBLINSKI-SIRMAN J.M.
Périartérite noueuse et macroglobulinémie.
Schweiz. Med. Wschr., I963, 93, 669.

736- STEPHANINI M., MEDNICOFF I.B.
Demonstration of antivessel agents in serum of patients with anaphylactoïd purpura and periarteritis nodosa.
J. Clin. Invest., I954, 33, 967.

737- STERNLIEB I., BENNETT B., SCHEINBERG I.H.
D-Penicillamine induced GOODPASTURE's syndrome in WILSON's disease.
Ann. Int. Med., I975, 82, 673.

738- STEVENS D.A., STEVENS M.B., NEWELL G.R., LEVINE P.H., WAGGONER D.E.
EPSTEIN-BARR virus (herpes-type) antibodies in connective tissue diseases.
Arch. Int Med., I972, I30, 23.

739- STEWART J.P.
Progressive lethal granubomatous ulceration of the nose.
J. Laryng., I933, 48, 657.

740- STRAATSMA B.R.
Ocular manifestations of WEGENER's granulomatosis.
Am. J. Ophthalmol., I957, 44, 789.

74I- STRAIGHT W.M.
Periarteritis nodosa: a review with the presentation of seven cases.
Bull. School. Med. Univ. Maryland, I950, 34, II.

742- STRAUSS M.B., WELT L.G.
Diseases of the Kidney.
Boston, I963, LITTLE, BROWN and Co ed.

743- SURDAKOWSKI A.Z.
Periarteritis nodosa due to Penicillin.
New York J. Med., I954, 54, 388.

744- SUTTON R.L.
Disease of the skin.
St Louis, I956, MOSBY ed.

745- SWEENEY A.R. Jr., BAGGENSTOSS A.H.
Pulmonary lesions of periarteritis nodosa.
Proc. Mayo. Clin., I949, 24, 35.

746- SYMMERS W.St. C., GILLETT R.
Polyarteritis nodosa: associated with malignant hypertension, disseminated platelet thrombosis, "wire loop" glomeruli, pulmonary silicotuberculosis and sarcoïdos-like lymphadenopathy.
Arch. Path., I95I, 52, 489.

747- SYMMERS W.St.C.
Necrotizing pulmonary arteriopathy associated with pulmonary hypertension.
J. CLin. Path., I952, 5, 36.

748- SYMMERS W.St.C., LITCHFIELD J.A.
Healing polyarteritis nodosa. Observations on three cases after A.C.T.H. and on case after sympathectomy.
Lancet, I953, 2, II93.

749- SYMMERS W.St.C.
The occurence of angiitis and of other generalized diseases of connective tissues as a consequence of the administration of drugs.
Proc. Roy. Soc. Med., I962, 55, 20.

750- TAUBENHAUS M., EISENSTEIN B., PICK A.
Cardiovascular manifestations of collagen diseases.
Circ., I955, I2, 903.

75I- TAYLOR A.W., JACOBY N.M.
Acute polyarteritis nodosa in childhood.
Lancet, I949, 2, 792.

752- TEISBERG P., ENGER E.
Immunosuppressive therapy in WEGENER's granulomatosis.
Acta. Med. Scand., I970, I87, 7.

753- TEMPELHOFF G.
Détection dans le sérum et dans le foie de l'antigène de surface du virus de l'hépatite B dans les hépatites fulminantes. Validité des techniques de colorations de GOMORI et à l'orcéïne.
Lyon, Thèse Méd., I976.

754- THIBAULT Ph.
Les pneumopathies immunologiques.
N. Presse Méd., I972, I, 2979.

755- THIERS H., FAYOLLE J., COLOMB D., MOULIN G., TAINE B.
Les manifestations cutanées et muqueuses de la Périartérite noueuse.
Rev. Lyon Méd., I958, 7, 4I2.

756- THIVOLET J.
La place et la signification des réactions cutanées aux médicaments en pathologie.
Rev. Prat., I975, 25, 4497.

757- THOMAS L., DAVIDSON M., Mc CLUSKAY R.T.
Studies of P.P.L.O. infection. I. The production of cerebral polyarteritis by Mycoplasma gallisepticum in turkeys; the neurotoxic propenty of the mycoplasma.
J. Exp. Med., I966, I23, 897.

758- THOMAS M., PRADALIER A.
Fibrose rétropéritonéale diffuse, hépatite chronique et antigène Australia.
N. Presse Méd., I975, 4, 35.

759- THOMPSON R.T., ZEEK P.M.
Acute necrotizing angiitis due to hypersensitivity following sulfonamide therapy.
Ohio Med.J., I945, 4I, 824.

760- TONG M.J., WALLACE A.M., PETERS R.L., REYNOLDS T.B.
Lymphocyte stimulation in hepatitis B infections.
N. Engl. J. Med., I975, 293, 3I8.

76I- TORVIK A., BERNTZEN A.E.
Necrotizing vasculitis without visceral involvement. Post-mortem examination of three cases with affection of skeletal muscles and peripheral nerves.
Acta. Med. Scand., I968, I84, 69.

762- TOURAINE J-L
Les déficits immunitaires.
Lyon Méd., I975, 233, I223.

763- TOURAINE J-L.
Autoimmunity in children and animals with a primary immunodeficiency.
Paediatrician., I976, 5, I8.

764- TOWNLEY R.G., MARTIN J.C., SOUDERS C.R.
WEGENER's granulomatosis.
Amer. Rev. Resp. Dis., I962, 85, 576.

765- TRAEGER J., FRIES D.
Les manifestations rénales de la Périartérite Noueuse.
Rev. Lyon Méd., I958, 7, 399.

766- TREPO C., THIVOLET J.
Antigène Australia, hépatite à virus et périartérite noueuse.
Presse Méd., I970, 78, I575.

767- TREPO C.
Hepatitis associated antigen and periarteritis nodosa (P.A.N.)
Vox Sang, I970, I9, 4I0.

768- TREPO C.
Hépatite virale, Antigène Australia S-H et Périartérite Noueuse: hypothèses étio-pathogéniques.
Thèse Méd., Lyon, I97I

769- TREPO C., THIVOLET J., PRINCE A.M.
Au/Sh antigen and polyarteritis nodosa.
Amer. J. Dis. Child., I972, I23, 390.

770- TREPO C., THIVOLET J., LAMBERT R.
Four cases of periarteritis nodosa associated with persistant Australia antigen.
Digestion, I972, 5, I00.

77I- TREPO C.
Virus de l'hépatite B et périartérite noueuse.
N. Presse Méd., I972, I, I879.

772- TRETHOVAN J.D.
Treatment of WEGENER's granulomatosis.
Lancet, I973, I, 3I8.

773- TRUMMER M.J., MANNIX P.
Abdominal pain and necrotizing arteritis following resection of coarctation of the aorta.
J. Thor. Cardiovasc. Surg., I963, 45, I98.

774- TUCKER A.D., WYATT J.H.
Possible dietary factors in the aetiology of chronic murine pneumonia, nephrosis and periarteritis.
Nature, I967, 2I5, 976.

775- TUHY J.E., MAURICE G.L., NILES N.R.
WEGENER's granulomatosis.
Am. J. Med., I958, 25, 638.

776- TUMA S., CHAIMOVITZ C., SZYLMAN P., GELLEI B., BETTER O.S.
Periarteritis Nodosa in the Kidney. Recovery following immunosupressive therapy.
J.A.M.A., I976, 235, 280.

777- TURIAF J.
Les pneumo-pleuropathies à cellules éosinophiles des asthmatiques. Les formes pulmonaires de la Périartérite noueuse au cours de l'asthme.
Ann. Méd., I955, 56, 45I.

778- TURIAF J., BASSET F.
Les fibroses pulmonaires interstitielles diffuses des collagénoses (maladies rhumatismales exclues.)
Poumon et coeur, I965, 2I, 663.

779- TURIAF J., BASSET F.
Aspects cliniques et témoignages histopathologiques des manifestations respiratoires de la Périartérite noueuse.
Rev. Prat., I966, I6, 363.

780- TURK J.L.
Immunologie médicale.
Paris, 1975, éd. MASSON (2è).

781- UPTON A.C., CONKLIN J.W., COSGROVE G.E., GUDE W.D., DARDEN E.B.
Necrotizing polyarteritis in ageing RF mice.
Lab. Invest., 1967, 16, 483.

782- URIZAR R.E., MICHAEL A., SISSON S., VERNIER R.L.
Anaphylactoïd purpura. II. Immunofluorescent and electronmicroscopic studies of the glomerular lesions.
Lab. Invest., 1968, 19, 437.

783- URIZAR R.E., HERDMAN R.C.
Anaphylactoïd purpura. III. Early morphologic glomerular changes.
Am. J. Clin. Path., 1970, 53, 258.

784- VALLAT G., PAGES A., DERMENGHEM M., JANBON Ch.
Considérations propres à faciliter le diagnostic de la Périartérite noueuse.
Gaz. des Hôp., 1971, 513.

785- VAN WYK J.J., HOFFMANN C.R.
Periarteritis nodosa: A case of fatal exfoliative dermatitis resulting from "Dilantin Sodium" sensitization.
Arch. Int. Med., 1948, 81, 605.

786- VARAY A., MALLARME J., HATMANN L., ORCEL L., ROLLAND J., BLERY M., MANECHE D.
Cryoglobulinémie au cours d'une P.A.N. avec purpura, H.T.A. et hépatomégalie. (Etude clinique, biologique et anatomique).
Presse Méd., 1963, 71, 763.

787- VARRIALE P., MIYARES FUSCO J., ACAMPORA A., GRACE W.
Polyarteritis nodosa in pregnancy.
Obstet. & Gynecol., 1965, 25, 866.

788- VASSALI P., SIMON G., ROUILLER C.
Electron microscopic study of glomerular lesions resulting from intravascular fibrin formation.
Am. J. Path., 1963, 43, 579.

789- VASSALI P., Mc CLUSKEY R.
The pathogenic role of the coagulation process in rabbit MASUGI nephritis.
Am. J. Path., 1964, 45, 653.

790- VAUGHAN J.H., JOHNSON J.S., TANIMOTO K.
The case for rheumatoïd factor in the pathogenesis of rheumatoïd arthritis.
13th. int. congress of Rheumatology, Kyoto, Japan, 1973.

791- VERSE M.
Periarteritis nodosa und Arteriitis syphilitica cerebralis.
Ziegl. Beitr., 1907, 40, 409.

792- VERTUN B., BROMBERG-SZNEK S., KRAWCZYNSKI K.
Glomerulonephritis with deposits of immune complexes containing Australia-antigen in the glomeruli.
Pol. Arch. Med. Wewn., 1973, 50, 1107.

793- VESIN P., PERIAC P., KALIFAT R., INTRATOR L., TULLIEZ M., CATTAN D.
Lymphadénopathie et anomalie protidiques après traitement par la Phénylhydonteïne.
N. Presse Méd., I976, 5, II25.

794- VIGT D.G.
Renal manifestations of connective tissue disorders.
Postgrad. Med., I972, 52, I43.

795- VOLLAND W.
Periarteritis nodosa mit atypischer Amyloïdose nach luischer Infektion.
Beitr. Path. Anat. all. Path., I935, 96, 8I.

796- Von GLAHN W.C., PAPPENHEIMER A.M.
Specific lesions of peripheral blood vessels in rheumatism.
Am. J. Path., I926, 2, 235.

797- Von KAHLDEN C.
Über Periarteriitis nodosa.
Beitr. Path. Anat., I894, I5, 58I.

798- VOOG R., MARTIN H., COUDERC P., CABANEL G.
Les angéites nécrosantes.
Sem. Hôp. Paris, I970, 46, 345I.

799- WAINWRIGHT J., DAVSON J.
The renal appearances in the microscopic form of periarteritis Nodosa.
J. Path. Bact., I950, 62, I89.

800- WALLACE S.L., LATTES R., RAGAN C.
Diagnostic significance of the muscle biopsy.
Amer. J. Med., I958, 25, 600.

80I- WALTON E.W.
Giant cell granuloma of the respiratory tract (WEGENER's granulomatosis).
Brit. Med. J., I958, 2, 265.

802- WARD P.A., KIBUKAMUSOKE J.W.
Evidence for soluble immune complexes in the pathogenesis of the glomerulonephritis in quartan malaria.
Lancet, I969, I, 283.

803- WARENBOURG H., LEKIEFFRE J., BERTRAND M., DUPUIS B., BENOIT M.
A propos de I5 cas de Périartérite noueuse.
Lille Méd., I968, I3, 352.

804- WAUGH D.
Myocarditis, arteritis and focal hepatic, splenic and renal granulomas, apparently due to Penicillin sensitivity.
Am. J. Path., I952, 28, 437.

805- WAUGH D., FREI J.
Pulmonary arteritis, glomerulonephritis and congenital heart disease: an unusual triad.
A.M.A. Arch. Path., I960, 69, 427.

806- WEBB A.C.
Periarteritis nodosa in pregnancy.
Arch. Path., I944, 38, 329.

807- WEGENER F.
Uber generalisierte, septische Gefässerkrankungen.
Verh. Dtsch. Path. Gesellsch., I936, 29, 202.

808- WEGENER F.
Uber eine eigenartige rhinogene Granulomatose mit besonderer Beteiligung des Arteriensystems und der Nieren.
Beitr. Path. Anat. all. Path., I939, I02, 36.

809- WEIGLE W.O., DIXON F.J.
Relationship of circulating antigen-antibody complexes, antigen elimination and complement fixation in serum sickness.
Proc. Soc. Exp. Biol. & Med., I958, 99, 226.

8I0- WEIR D.R.
Polyarteritis nodosa.
Am. J. Path., I939, I5, 79.

8II- WEISMAN M.H., ZVAIFLER N.J.
Immunopathogenesis of the vasculitis of rheumatoid arthritis.
Arth. & Rheumat., I973, I6, 576. (Abstr.).

8I2- WEVERT G.K., PERRY J.M.
Periarteritis nodosa: report of a case with fatal perirenal hemorrhage.
J.A.M.A., I935, I04, I390.

8I3- WHITAKER J.N., ENGEL W.K.
Vascular deposits of immunoglobulin and complement in inflammatory myopathy.
New Engl. J. Med., I972, 286, 333.

8I4- WHITAKER A.N., EMERSON B., BUNCE I.H., NICOLL P., SANDS J.M.
Reversal of renal failure in WEGENER's granulomatosis by Heparin.
Amer. J. Med. Sci., I973, 265, 399.

8I5- WHITE F.N., GROLLMAN A.
Experimental periarteritis nodosa in the rat.
Arch. Path., I964, 78, 3I.

8I6- WHITSED H.M., PENNY R.
IgA-IgG cryoglobulinemia with vasculitis.
Clin. Exp. Immunology, I97I, 9, I83.

8I7- WHITWORTH J.A., MOREL-MAROGER L., MIGNON F., RICHET G.
The significance of extracapillary proliferation. Clinicopathological review of 60 patients.
Nephron, I976, I6, I.

8I8- WIECKO W., NARTOWICZ E., DOMANIEWSKI J.
La Périartérite noueuse.
J. Méd. Lyon, I966, 47, 785.

819- WIGLEY R.D., COUCHMAN K.G.
Polyarteritis nodosa-like disease in outbred mice.
Nature, 1966, 211, 319.

820- WIGLEY R.D.
The aetiology of Polyarteritis Nodosa: a review.
N. Z. Med. J., 1970, 71, 151.

821- WILENS S.L., SPROUL E.E.
Spontaneous cardiovascular disease in the rat.
Am. J. Path., 1938, 14, 201.

822- WILENS S.L., ELSTER S.K.
The role of lipid deposition in renal arteriolarsclerosis.
Am. J. Med. Sci., 1950, 219, 183.

823- WILENS S.L., GLYNN J.
Hypertensive and non hypertensive Periarteritis nodosa.
Arch. Int. Med., 1951, 88, 51.

824- WILENS S.L., HENDERSON D.
Glomerulonephritis in pressor drug enhenced serum sickness of rabbits.
Proc. Soc. Exp. Biol. Med., 1965, 120, 866.

825- WILKINSON D.S.
Some clinical manifestations and associations of "allergic" vasculitis.
Brit. J. Derm., 1965, 77, 186.

826- WILMER H.A.
Two cases of P.A.N. occuring in the Ist. month of life.
Bull. J. Hopkins. Hosp., 1945, 77, 275.

827- WILSON C., BYROM F.B.
Renal changes in malignant hypertension experimental evidence.
Lancet, 1939, 1, 136.

828- WILSON C., BYROM F.B.
Vicious circle in chronic BRIGHT's disease: experimental evidence from hypertensive rat.
Quart. J. Med., 1941, 10, 65.

829- WILSON K.S., ALEXANDER H.L.
The relation of periarteritis nodosa to bronchial asthma and other forms of human hypersensitiveness.
J. Lab. & Clin. Med., 1945, 30, 195.

830- WINKELMANN R.K., DITTO W.B.
Cutaneous and visceral syndromes of necrotizing or "allergic" angiitis: a study of 38 cases.
Medicine; 1964, 43, 59.

831- WOLBACH S.B.
The rickettesial diseases.
in: "Virus and rickettsial diseases", Haward school of public health symposium.
Cambridge, Haward University Press, 1941.

832- WOOLF I.L., EL SHEIKH N., CULLENS H., LEE W.M., EDDLESTON A.L.W.F., WILLIAMS R., ZUCKERMAN A.J.
Enhanced Hb.s.-Ab. production in pathogenesis of fulminant viral hepatitis type B.
Brit. Med. J., I976, 2, 669.

833- WOLFF S.M., FAUCI A.S., HORN R.G., DALE D.C.
WEGENER's granulomatosis.
Ann. Int. Med., I974, 8I, 5I3.

834- WOLFGARTEN M., MAGAREY F.R.
Vascular fibrinoid necrosis in hypertension.
J. Path. Bact., I959, 77, 597.

835- WOMACK R.K., MATHEWS W.R.
The renal manifestations of periarteritis nodosa.
J. of Urol., I948, 59, 733.

837- YAMASAKI K.
Clinical and immunological studies on cryoglobulins in connective tissue diseases.
J. Japan Rheumat. Ass., I973, I3, I66.

837- YANG Y.H.
Polyarteritis nodosa in laboratory rats.
Lab. Invest., I965, I4, 8I.

838- YOUNT W.J., UTSINGER P.D., PURITZ E.M., ORTBALS D.W.
Corticosteroid therapy of the collagen vascular disorders.
Med. Clins. N. Am., I973, 57, I343.

839- YUST I., SCHWARTZ J., DREYFUSS F.
A cytotoxic serum factor in polyarteritis nodosa and related conditions.
The Amer. J. Med., I970, 48, 472.

840- ZEEK P.M., SMITH C.C., WEETER J.C.
Studies on Periarteritis Nodosa: III. The differentiation between the vascular lesions of Periarteritis NOdosa and of hypersensitivity.
Amer. J. Path., I948, 24, 889.

84I- ZEEK P.M.
Periarteritis nodosa: a critical review.
Amer. J. Clin. Path., I952, 22, 777.

842- ZEEK P.M.
Periarteritis nodosa and other forms of necrotizing angiitis.
New Engl. J. Med., I953, 248, 764.

843- ZIEGENFUSS J., BERGQUIST E., BYRNE E., BURKA E., GATTER R.
Australia antigen in collagen disease.
J.A.M.A., I973, 224, 248.

844- ZIFF M.
Viruses and the connective tissue diseases.
Ann. Int Med., I97I, 75, 95I.

845- ZOLOW D.M., LEVINE B.B.
Correlation of blood eosinophilia with antibody class.
Int. Arch. All., I969, 35, I79.

846- ZUCKERMAN A.J.
The immunopathology of viral hepatitis associated with the Australia antigen.
Immunopathology, VI, I97I, 436.

847- ZVAIFLER N.J., WEISSMAN M.H.
Immunopathogenesis of the vasculitis of rheumatoid arthritis.
Excepta Medica, I973, 299, I02, Abstr. 348.

848- GOUFFAULT J., PIROT D., DUPONT B., PILORGE J., LAPRESLE J., BOUREL M.
Endocardite et embolie artérielle au cours d'une Périartérite noueuse.
Coeur et Méd. Int., I966, 5, 37I.

849- BERGER J., YANEVA H., HINGLAIS N.
Les glomérulo-néphrites focales.
Actualités Néphrologiques, Hôp. Necker, Paris, I969, I4I, éd. FLAMMARION.

850- DICKSON W.E.C.
Polyarteritis acuta nodosa and periarteritis nodosa.
J. Path. Bact., I908, I2, 3I.

85I- FRANCOIS A.
A propos de 2 cas de Périartérite noueuse.
Thèse Méd., Paris, I964.

852- JOFFE N.
Panartérite idiopathique avec formation d'aneurysmes.
Clin. Radiol., I965, I6, 25I.

853- FAUCI A.S., BALOW J.E., BROWN R, CHAZAN J., STEINMAN T., SAHYOUN A.I., MONOACO A.P., WOLFF S.M.
Successful renal transplantation in WEGENER's granulomatosis.
Amer. J. Med., I976, 60, 437.

854- TEISBERG P., FAUCHALD P., FLATMARK A., MYHRE A., MELLBYE O.J., JANSEN H., BRODWALL E.
Serial complement studies in a patient with GOODPASTURE's syndrome treated with bilateral nephrectomy and renal transplantation.
Amer. J. Med., I975, 59, 563.